



IMAGEM EM CARDIOLOGIA

Uma causa rara de isquemia subendocárdica



A rare cause of subendocardial ischemia

Inês Almeida^{a,*}, Marta Madeira^a, Francisca Caetano^a,
 Catarina Faustino^a, Luís Semedo^b, Lino Gonçalves^a

^a Serviço de Cardiologia, Centro Hospitalar e Universitário de Coimbra, Hospital Geral, Coimbra, Portugal

^b Serviço de Cardiologia, Hospital Distrital da Figueira da Foz, Figueira da Foz, Portugal

Recebido a 17 de outubro de 2014; aceite a 2 de janeiro de 2015

Disponível na Internet a 3 de junho de 2015

A regurgitação periprotésica severa é uma complicação rara, mas potencialmente grave, da cirurgia valvular. A apresentação clínica varia desde insuficiência cardíaca, anemia hemolítica a endocardite infecciosa. A suspeita diagnóstica surge normalmente a partir do ecocardiograma transtorácico.

Mulher de 78 anos, com fibrilhação auricular paroxística e portadora de prótese aórtica mecânica desde há dez anos, sob hipocoagulação oral. Internamento recente por dor torácica associada a supradesnivelamento de ST anterior. Dos exames realça-se: coronariografia sem doença coronária epicárdica, evidenciando imagem compatível com

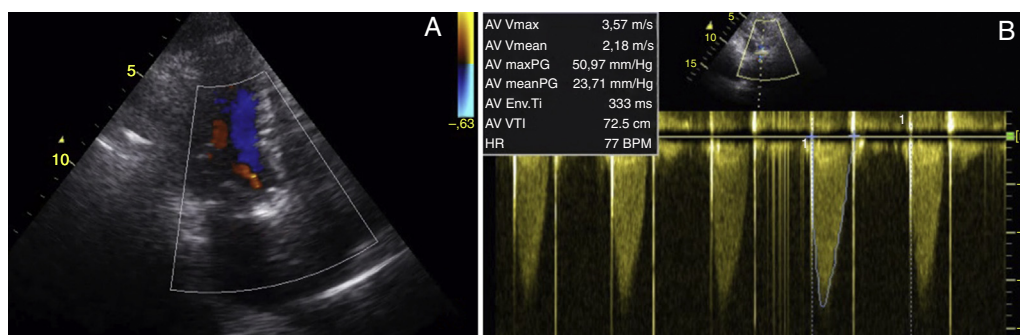


Figura 1 Ecocardiograma transtorácico: A) prótese mecânica aórtica (Medtronic 21[®]) com insuficiência aórtica de grau ligeiro, possivelmente periprotésica; B) gradientes transprotésicos elevados (máximo 51 mmHg e médio 24 mmHg); tempo de aceleração 89 ms; VTI_{CSVE}/VTI_{Ao} 0,29; área indexada 0,83 cm²/m², sugestivo de *mismatch* e/ou hiperfluxo.

* Autor para correspondência.

Correio eletrónico: inesalm@gmail.com (I. Almeida).

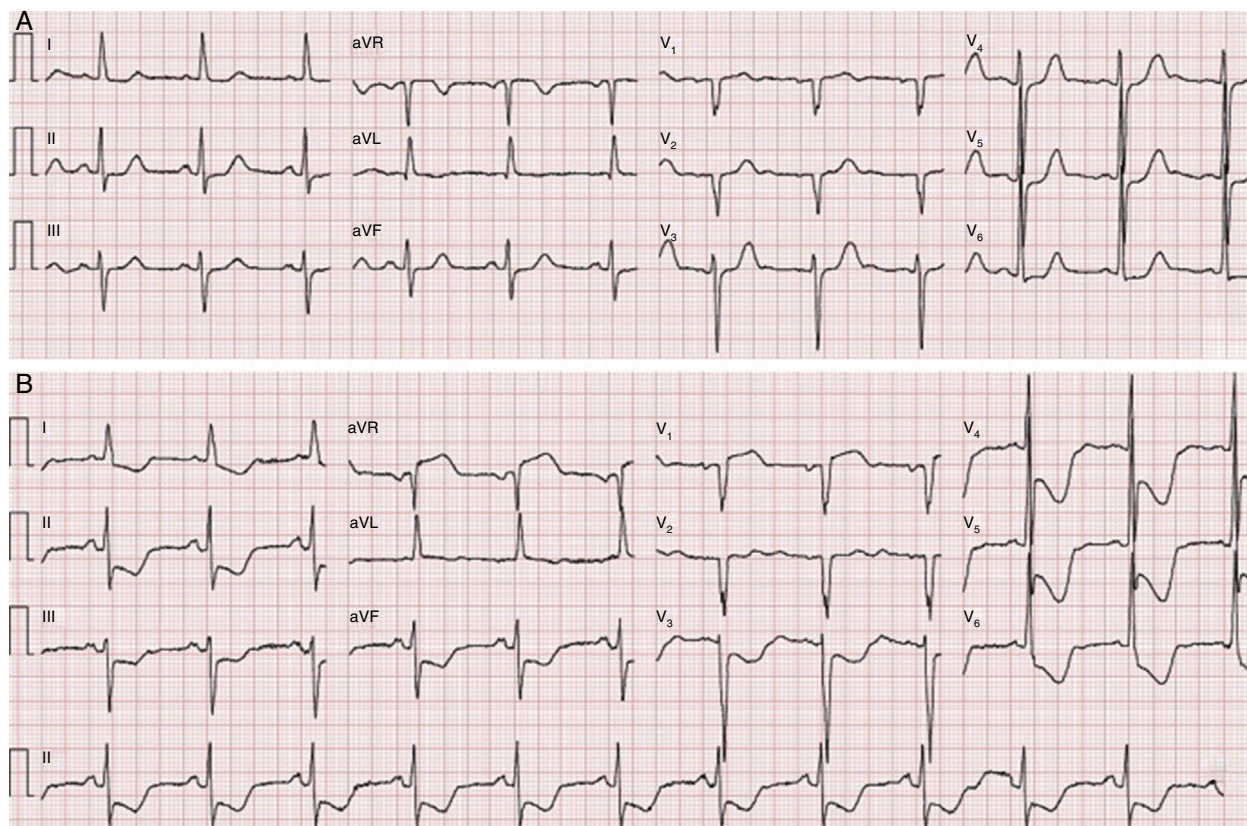


Figura 2 Eletrocardiograma: A) basal; B) durante episódio de dor torácica, evidenciando infradesnívelamento de ST difuso com máximo de 7 mm na derivação V4.

trombo na artéria descendente anterior distal; aortografia objetivou regurgitação aórtica moderada; ecocardiograma revelou gradientes transprotésicos elevados sugestivos de *mismatch*/hiperfluxo e regurgitação ligeira (Figura 1). Quadro interpretado como enfarte embólico; alta com indicação de controlo rigoroso de INR e agendamento de ecocardiograma transesofágico para avaliação protésica.

Readmitida duas semanas depois por recorrência de dor torácica intensa, associada a sintomas neurovegetativos e infradesnívelamento acentuado de ST (Figura 2), refratária à terapêutica médica. Repetido cateterismo que excluiu doença coronária e revelou prótese com boa abertura do disco e regurgitação aórtica severa (Figura 3). Angio-TC torácica descartou síndrome aórtica aguda. O ecocardiograma transesofágico objetivou regurgitação periprotésica severa (Figura 4). A doente foi referenciada para cirurgia cardíaca.

O diagnóstico de regurgitação periprotésica pode ser desafiante quando a apresentação é atípica e a visualização não é evidente em ecocardiograma transtorácico. A consequente redução da pressão de perfusão coronária diastólica pode condicionar isquemia subendocárdica grave. Neste caso, a valorização da semiologia e o recurso a várias técnicas de imagem permitiu definir o diagnóstico e planear a estratégia terapêutica mais adequada.

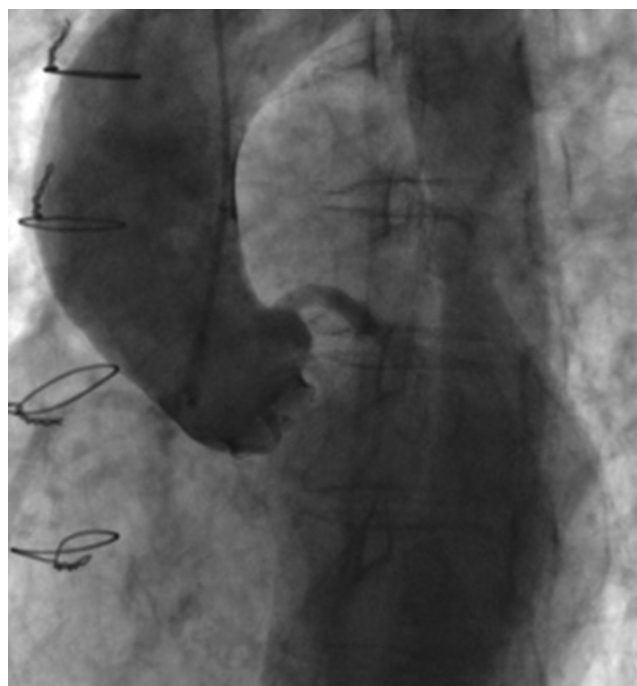


Figura 3 Aortografia revela regurgitação aórtica severa, não sendo possível identificar a sua origem.

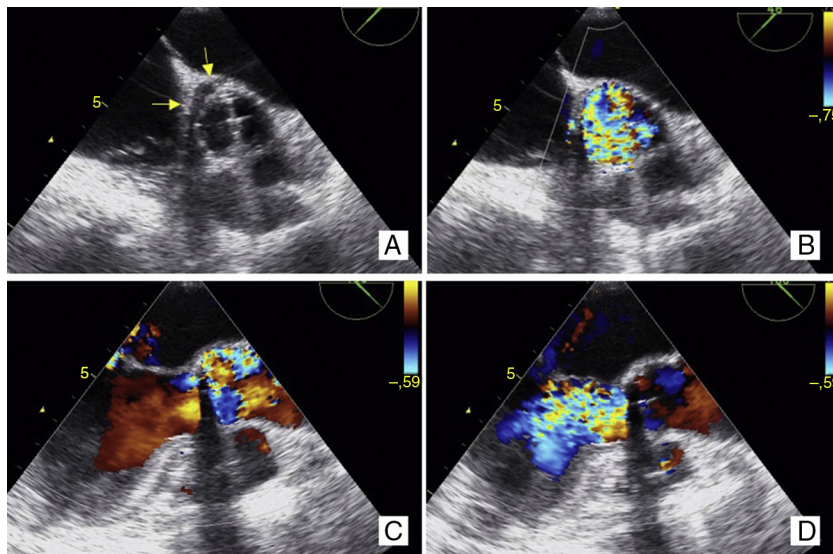


Figura 4 Ecocardiograma transesofágico: A e B) em eixo curto (40°), visualiza-se zona de deiscência periprotésica, na região da cúspide não coronariana, ocupando cerca de 25-30% do perímetro da prótese (setas amarelas); C (sístole) e D (diástole) em eixo longo (120°) observa-se jato regurgitante muito turbulento, largo na origem, ocupando toda a câmara de saída do ventrículo esquerdo.

Responsabilidades éticas

Proteção de pessoas e animais. Os autores declaram que para esta investigação não se realizaram experiências em seres humanos e/ou animais.

Confidencialidade dos dados. Os autores declaram que não aparecem dados de pacientes neste artigo.

Direito à privacidade e consentimento escrito. Os autores declaram que não aparecem dados de pacientes neste artigo.

Conflito de interesses

Os autores declaram não haver conflito de interesses.