



**RADIOGRAFIA DAS MÃOS: ELEMENTOS
TÍPICOS EM ARTROPATIAS COMUNS**

**Anabela Barcelos, Dolores Nour
José António P. Silva**

Serviço de Medicina III e Reumatologia
Hospitais da Universidade de Coimbra

RESUMO

A Reumatologia é uma especialidade com carácter essencialmente clínico.

Contudo, alguns exames complementares de diagnóstico, especialmente a radiografia das mãos, desempenham um papel auxiliar importante, tanto no estabelecimento do diagnóstico como na monitorização da progressão da doença e da resposta à terapêutica instituída.

A radiografia continua a ser um dos meios complementares de diagnóstico mais importantes em Reumatologia dado ser pouco oneroso, de fácil acesso e de existir longa experiência no seu uso e interpretação. A das mãos é particularmente interessante por que aqui podem ter impacto grande número das artropatias comuns, assumindo características bastantes sugestivas.

Realizamos uma revisão de índole prática sobre os elementos típicos que podemos encontrar na radiografia das mãos em artropatias comuns.

Palavras-Chave: Radiografia das Mãos

ABSTRACT

Rheumatology has a strong clinical basis. However, some complementary tests, especially radiology of the hands, play an important auxiliary role not only in diagnosis but also in the evaluation of disease progression and response to therapy.

Radiology is still one of the most important exams in Rheumatology, due to its low cost, availability and time-honoured experience with its use. Radiographies of the hands are particularly interesting because they are affected by a variety of common arthropathies with typical radiological features.

This paper presents a practical review of the main radiological features that can be found in hand radiographs of common arthropathies.

RADIOGRAFIA DAS MÃOS: ELEMENTOS TÍPICOS EM ARTROPATIAS COMUNS

Anabela Barcelos*, Dolores Nour**, José António P. Silva***

Introdução

A radiografia convencional ou simples das mãos é um exame complementar de diagnóstico simples e muito importante em Reumatologia, podendo dar um contributo decisivo ao diagnóstico de várias poliartropatias.

Tem também elevado interesse na avaliação da progressão das doenças reumáticas e no diagnóstico das suas complicações.

A avaliação radiológica das mãos deve começar por uma radiografia convencional que deve ser de boa qualidade, com adequada exposição à radiação e com as mãos devidamente posicionadas evitando assim na maioria dos casos a necessidade de recorrer a mais exames de diagnóstico.

A apreciação criteriosa de uma radiografia

exige a consideração integrada das características clínicas do doente. Porque estas não são acessíveis ao radiologista, torna-se imperioso que o médico assistente se não exima de apreciar as radiografias do seu paciente, tirando as suas próprias conclusões.

Para uma avaliação correcta são necessários duas incidências: antero-posterior (AP) e oblíqua ou Norgaad (Fig. 1).

Deve-se sempre obter radiografias bilaterais das mãos, mesmo quando apenas uma se encontra afectada, para controlo individual da normalidade.

A observação sistemática de uma radiografia simples das mãos inclui a análise dos tecidos moles, dos ossos, das articulações (espaço articular e distribuição) e do alinhamento ósseo.

Alterações dos tecidos moles

As alterações dos tecidos moles com repercussão radiográfica incluem a tumefacção e as calcificações. A tumefacção dos tecidos moles habitualmente é justa-articular sendo característica, embora não específica, das artropatias inflamatórias. Em alguns casos podem ser observadas calcificações das polpas digitais (sugestivas de Esclerose

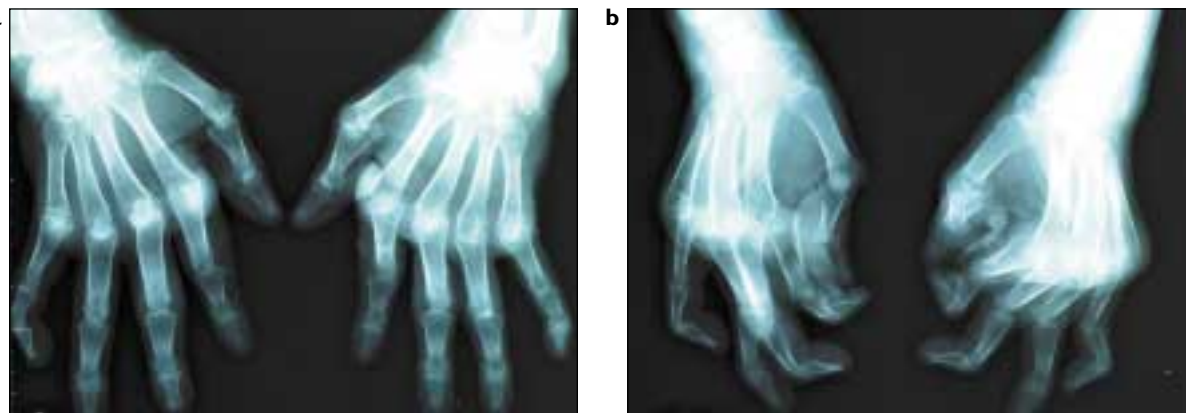


Figura 1. Incidência antero-posterior (a) e oblíqua (b).

* Interna de Reumatologia. Serviço de medicina III e Reumatologia dos Hospitais da Universidade de Coimbra.

** Assistente Eventual de Reumatologia. Serviço de Medicina III e Reumatologia dos Hospitais da Universidade de Coimbra.

*** Assistente Hospitalar Graduado de Reumatologia. Serviço de Medicina III e Reumatologia dos Hospitais da Universidade de Coimbra. Professor Auxiliar de Medicina e Reumatologia da Faculdade de Medicina da Universidade de Coimbra.

Sistémica, Dermatomiosite, Artrite Idiopática Juvenil-forma poliarticular com factor reumatóide IgM positivo), de alguns ligamentos como por exemplo o ligamento triangular do carpo (sugestivo de Condrocálcinose) e das cartilagens.

Análise óssea

A análise óssea deve ter em conta vários aspectos como:

a) a **densidade dos ossos** que pode estar aumentada (por ex. a esclerose subcondral que corresponde a um aumento da densidade óssea imediatamente abaixo da cartilagem articular sendo típico da Osteoartrose) ou apresentar uma diminuição (generalizada, localizada, periarticular ou regional). A osteopenia é comum nas artropatias inflamatórias, sendo mais acentuada na Artrite Reumatóide do que na Psoriática.

b) a hipótese de **tumores**;

c) a **espessura das corticais** das 2ª metacarpofalângicas como indicador de osteoporose generalizada;

d) os vários tipos de **áreas de radiotransparência** (por ex. **erosões** que são pequenas áreas de reabsorção óssea justa-articular no contorno das epífises, típicas da Artrite Reumatóide ou Artrite Psoriática e/ou **geodos** que também são pontos de reabsorção óssea mas no interior das epífises);

e) a existência de fracturas.

Estudo das articulações

O estudo das articulações tem em conta sobretudo a apreciação do espaço articular, nas suas dimensões e regularidade. O espaço articular não é mais do que a espessura conjunta das cartilagens articulares de ambos os topos ósseos. A perda de espaço articular é uma manifestação relativamente precoce da artrite, embora a sua valorização em fases iniciais seja bastante subjectiva. Apresenta-se diminuído em todos os tipos de artropatia razoavelmente avançadas, quer se trate de artrose ou de artrite. Na artrose esta diminuição é, em regra, assimétrica ou localizada, ao contrário do que sucede na artrite, em que a perda de espaço tende a ser uniforme e global (Fig. 2).

Podem observar-se irregularidades do espaço articular, nomeadamente:

– **osteófitos** que constituem proliferações ósseas que surgem nas margens osteoarticulares e são consequência da neoformação óssea secundária ao *stress* repetitivo sobre o osso articular (Fig. 3), que constituem o achado mais específico da artrose;

– **erosões** que são pequenas áreas de reabsorção óssea justa-articular no contorno das epífises, típicas da Artrite Reumatóide ou Artrite Psoriática.

Em situações muito avançadas pode ocorrer

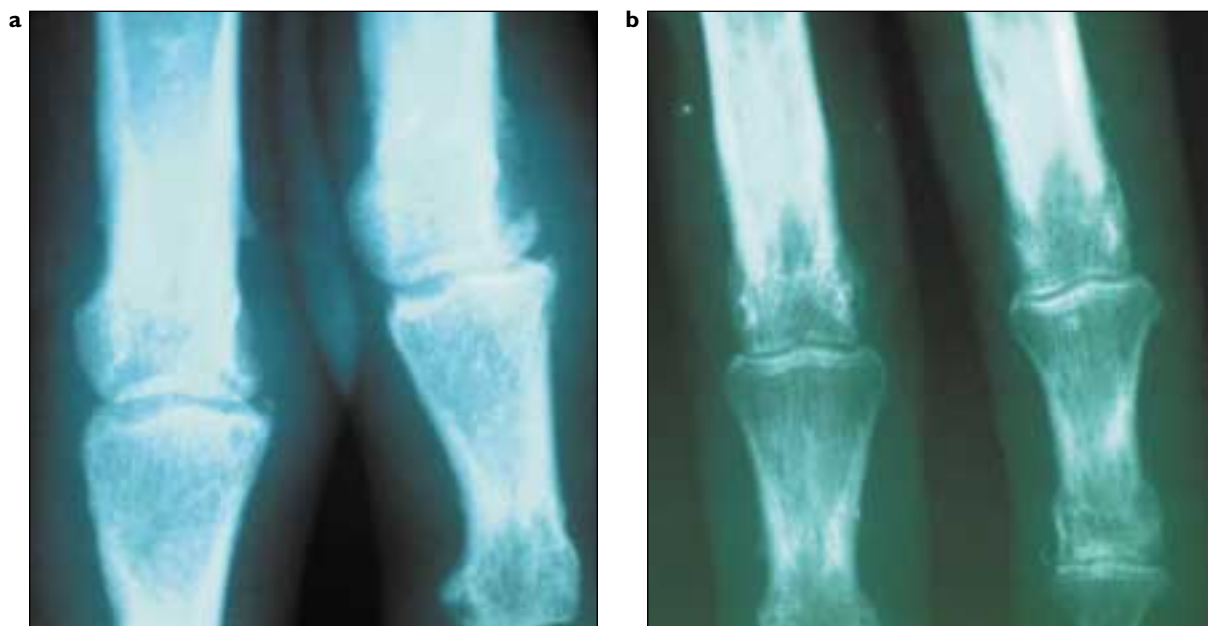

Figura 2. Na artrose (a) a diminuição é, em regra, assimétrica ou localizada, ao contrário da artrite (b), em que a perda de espaço tende a ser uniforme e global.

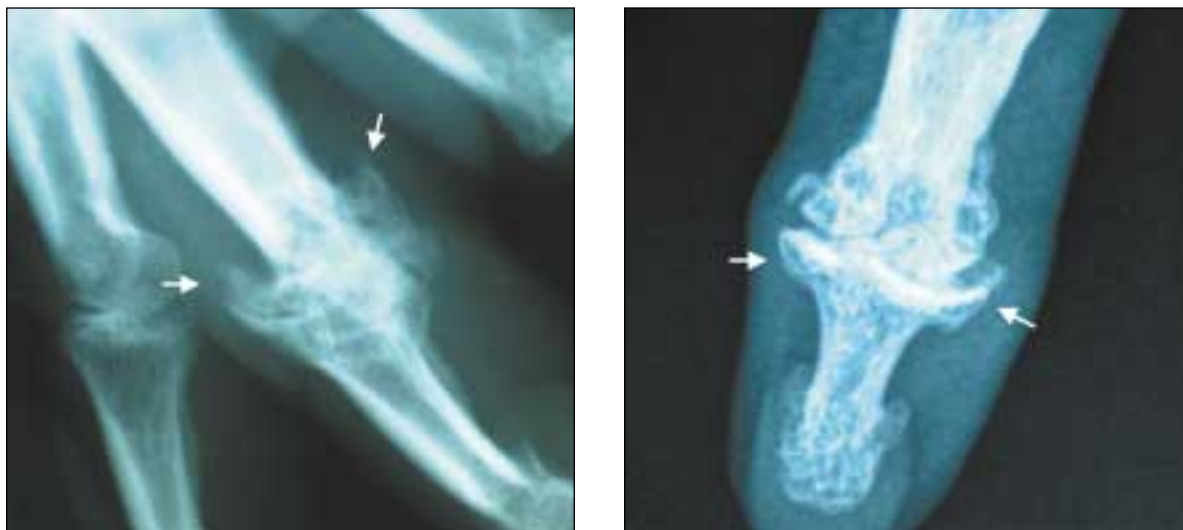


Figura 3. Na artrose surgem osteófitos: proliferações ósseas nas margens osteoarticulares (setas).

perda total de espaço com fusão dos dois ossos contíguos. Esta situação, designada por **anquilose óssea**, é mais frequentemente observada na Artrite Psoriática.

É essencial a apreciação da distribuição das articulações afectadas.

Estudo do alinhamento ósseo

O estudo do alinhamento ósseo pode revelar desvios (desvio cubital dos dedos das mãos na Artrite Reumatóide), luxações (perda de contacto entre as superfícies articulares) e subluxações (alteração da relação entre as superfícies articulares ainda em contacto entre elas).

As artropatias mais comuns em Reumatologia são a **Osteoartrose**, a **Artrite Reumatóide** e a **Artrite Psoriática**. Todas afectam frequentemente as mãos, pelo que passamos seguidamente a descrever os elementos típicos da radiografia das mãos encontrados nestas artropatias.

1. Radiografia das mãos na Osteoartrose

A **Osteoartrose (OA)** é a artropatia mais frequente nos adultos, afectando todas as raças. Nas mãos, predomina no sexo feminino e surge quase exclusivamente após a menopausa.

Trata-se de uma doença degenerativa exclusivamente articular (isto é, sem repercussão sistémica ou sobre outros órgãos) que se caracteriza por uma progressiva perda da cartilagem articular, formação de nova cartilagem e novo osso na periferia das articulações (osteófitos marginais) e

alterações do osso subcondral.

As alterações radiográficas encontradas são muito características e por isso constituem uma ajuda importante, por vezes fundamental, para o diagnóstico, para a classificação quanto à sua gravidade e ainda para avaliar a evolução.

As **alterações radiográficas típicas da OA** incluem:

1. *perda de espaço articular* – geralmente assimétrico ou focal;
2. *esclerose subcondral* (traduz o aumento da densidade óssea do osso subjacente à cartilagem articular e resulta da redução da capacidade de amortecimento da carga pela cartilagem articular permitindo contactos mais violentos entre os topos ósseos articulares);
3. presença de osteófitos (ossificações «ectópicas» na periferia da articulação).

As articulações tipicamente atingidas são as interfalângicas proximais e distais, quadro que clinicamente se traduz nos nódulos de Bouchard e Heberdeen, respectivamente. Por esta razão é designada por artrose nodal. Quando a localização predominante é a proximal, impõe-se o diagnóstico diferencial com Artrite Reumatóide enquanto o predomínio distal pode sugerir Artrite Psoriática. Outra localização frequente é a da 1ª carpometacarpofalângica – rizartrose. Artroses fora destas localizações, nomeadamente no punho ou metacarpofalângicas devem sugerir Artropatia por cristais de pirofosfato de cálcio.

As interfalângicas proximais e distais podem

apresentar desvios consideráveis, radiais ou cubitais, dentro do mesmo segmento digital. Este facto pode dar às falanges um aspecto «desorganizado» que contrasta com o desvio mais homogeneamente cubital dos desvios típicos da Artrite Reumatóide (Fig. 4).

Ocasionalmente a existência de microfracturas no osso subcondral permite a passagem de líquido sinovial para o interior do osso ficando aí acantonado sob a forma de um geodo ou quisto subcondral (Fig. 5).

A tumefacção de tecidos moles não é habitual na OA e a anquilose é excepcional na OA das mãos, mesmo em fases muito avançadas.

Muito raramente podem surgir verdadeiras erosões, tradutoras de formas particularmente

evolutivas de artrose nodal (Fig. 6). A sua distinção das artropatias inflamatória pode ser, nesses casos, bastante difícil quer clínica quer radiograficamente.

2. Radiografia das mãos na Artrite Reumatóide

Os doentes com Artrite Reumatóide (AR) têm envolvimento preferencial das mãos pelo que a radiografia convencional das mãos é obrigatória nesta suspeita diagnóstica. A radiografia simples, de boa qualidade, com as mãos devidamente posicionadas evita em muitos casos a necessidade de recorrer a mais exames de diagnóstico.

A radiografia convencional das mãos é usada tanto para determinar o estado e/ou progressão da doença como para avaliar o efeito das diversas

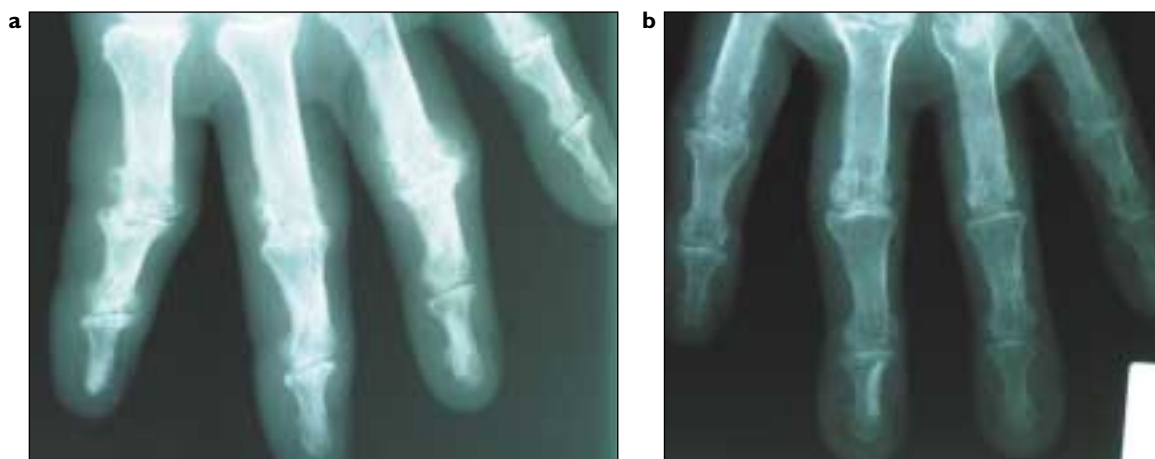

Figura 4. Aspecto nodular e «desorganizado» na artrose (a) versus desvio cubital na artrite reumatóide (b).

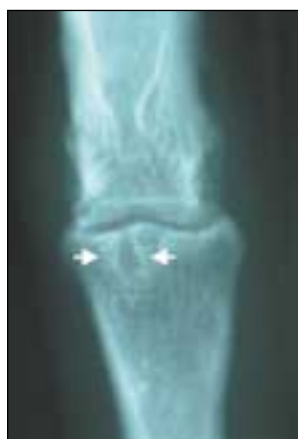

Figura 5. Ocasionalmente, na artrose, podem observar-se geodos ou quisto subcondriais (seta).

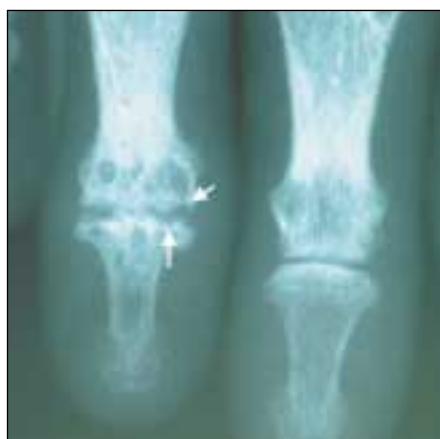

Figura 6. Raramente a artrose das mãos pode apresentar verdadeiras erosões (setas).

terapêuticas no decorrer da AR. Na realidade, a prevenção da alteração estrutural radiológica constitui o objectivo central da terapêutica e o melhor indicador da sua eficácia.

Para uma avaliação correcta das mãos são necessários dois tipos de incidências: a postero-anterior (PA) e a Norgaard ou oblíqua. Esta última identifica mais precocemente a presença de erosões.

Podemos dividir as alterações radiográficas das mãos em precoces e tardias.

2.2. Alterações radiológicas precoces:

As alterações radiológicas mais precoces nas mãos afectadas por Artrite Reumatóide são a tumefacção simétrica dos tecidos moles à volta das articulações, a perda de espaço articular e a osteopenia periarticular.

Nenhuma destas alterações é específica da AR, podendo surgir em outras artropatias. Contudo sugerem fortemente a presença de um problema inflamatório.

Há um envolvimento tendencialmente simétrico e generalizado das metacarpofalângicas e/ou das interfalângicas proximais poupando tipicamente as distais (aspecto muito importante no diagnóstico diferencial com a Artrite Psoriática) (Tabela 1).

Outro aspecto muito importante são as erosões (pequenas áreas de reabsorção óssea justa-articular no contorno das epífises – Fig. 7). Indicam um artropatia agressiva e idealmente o tratamento deverá iniciar-se antes do seu aparecimento. A sua presença constitui um elemento

sugestivo de Artrite Reumatóide, já que estão habitualmente ausentes da artropatia do Lúpus Eritematoso Sistémico o de outras Doenças do Tecido Conjuntivo.

As erosões surgem algumas vezes antes de ocorrer perda de espaço inter-articular e podem passar despercebidas traduzindo-se apenas por perda da continuidade da linha cortical branca.

Na incidência PA, as erosões são mais precocemente observadas no lado radial da cabeça dos metacarpos enquanto que na incidência oblíqua ou Norgaad, são habitualmente observadas no lado radial da base das interfalângicas proximais, no lado radial da base da 4ª metacarpofalângica e na articulação trapézio-pisiforme.

As alterações precocemente encontradas nos punhos incluem a tumefacção dos tecidos moles e a osteopenia periarticular. Erosões precoces são visualizadas na incidência PA na apófise estilóide do cúbito e do rádio e na porção média do escafoide.

Tabela 1. Características radiológicas típicas.

	Localizações típicas	Características radiológicas típicas
Osteoartrose	1ª carpometacarpiana Interfalângicas proximais Interfalângicas distais	<ul style="list-style-type: none"> • Ausência de edema dos tecidos moles • Mineralização óssea normal • Esclerose subcondral • Osteófitos marginais • Redução assimétrica da entrelinha articular • Calcificação das inserções tendinosas • Geodos subcondrais • Subluxações das interfalângicas com desvios cubitais ou radiais • Ausência de erosões
Artrite Reumatóide	Punhos Metacarpofalângicas Interfalângicas proximais	<ul style="list-style-type: none"> • Edema dos tecidos moles • Osteopenia periarticular • Erosões articulares • Distribuição simétrica • Ausência de esclerose subcondral • Ausência de osteófitos • Redução simétrica da entrelinha articular • Luxações e subluxações das metacarpofalângicas, interfalângicas proximais e distais
Artrite Psoriática	Punhos Interfalângicas proximais Interfalângicas distais	<ul style="list-style-type: none"> • Ausência de edema dos tecidos moles • Mineralização óssea normal • Erosões marginais (fase precoce) • Osteólise e erosões ósseas (imagem «lápiz em taça») • Distribuição assimétrica • Anquilose óssea

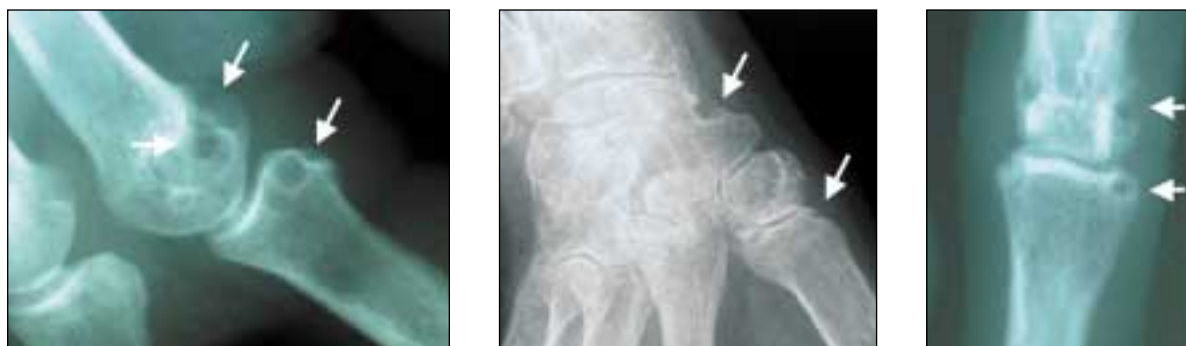

Figura 7. As erosões (pequenas áreas de reabsorção óssea justa-articular no contorno das epífises) são comuns na artrite reumatóide (setas).

2.3. Alterações radiológicas tardias:

As alterações radiológicas tardias evidenciam perda do espaço articular, com diminuição da tumefacção dos tecidos moles; a osteopenia periarticular observada numa fase precoce evolui tardiamente para uma forma difusa e as erosões marginais súbtis para erosões subcondrais extensas por vezes com reabsorção completa das extremidades ósseas.

Podem ocorrer luxações e subluxações das interfalângicas proximais e distais originando clinicamente os dedos em colo de cisne e em botoeira. Os dedos tendem a desviar-se, em bloco, no sentido cubital.

Pode ocorrer anquilose fibrosa mas não óssea dos dedos.

Nos punhos, há perda uniforme do espaço intra-articular, com erosões da articulação rádio-cubital produzindo diástase desta articulação levando à subluxação dorsal do cúbito e à migração deste em relação ao rádio. Pode ocorrer ainda anquilose óssea.

A avaliação da progressão radiográfica (grau de perda do espaço articular, surgimento de erosões) na Artrite Reumatóide permite-nos avaliar a evolução da doença e a resposta aos diferentes tratamentos instituídos. Vários métodos têm sido criados mas dois deles têm sido amplamente utilizados: o método de Larsen e de Sharp. Ambos os métodos têm sido modificados diversas vezes e validados.

EULAR (*European League Against Rheumatism*) recomenda a utilização do método de Larsen-Dale para estudos com mais de um observador e no caso de um único observador o método de Sharp. Estes métodos têm também limitações como são a dificuldade em determinar se houve

aumento do tamanho das erosões ou se a posição da articulação está ligeiramente diferente da radiografia anterior.

3. Radiografia das mãos na Artrite Psoriática

Em 75% dos doentes com Artrite Psoriática há envolvimento dos punhos e das mãos que se traduzem por vários padrões radiológicos:

- atingimento preferencial das interfalângicas distais,
- atingimento preferencial dos punhos,
- atingimento semelhante à Artrite Reumatóide.

O atingimento assimétrico de articulações interfalângicas proximais e distais é o padrão mais comum. O envolvimento dos punhos é também frequente.

Nas articulações afectadas observa-se perda, uniforme, de espaço articular. Contudo, não se verifica grande tendência à osteopenia periarticular: a mineralização óssea dos dedos afectados permanece normal.

Mais tardiamente surgem também erosões que se iniciam na periferia das articulações progredindo posteriormente para o centro, afectando o osso subcondral. Pode ocorrer ainda acrosteólise das últimas falanges dos dedos das mãos. Tipicamente, as erosões afectam a extremidade distal de uma falange, enquanto a base da falange distal se mostra alargada, por exostose, que lembra osteófitos. Este conjunto dá origem a uma imagem característica da Artrite Psoriática designada por «lápiz em taça» (ou «*cup and pencil*») dos autores anglo-saxónicos, Fig. 8).

A tendência para a anquilose óssea também ocorre (Tabela 1).

O médico prático poderá servir-se de um pequeno auxiliar de memória que, embora simplifi-

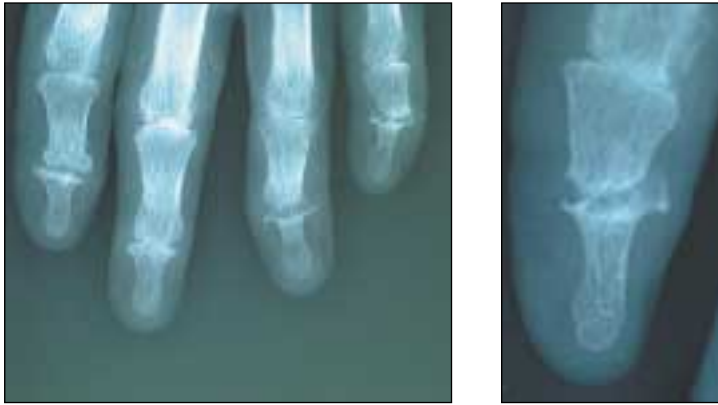

Figura 8. Na artrite psoriática avançada podem surgir imagens de «lápiz em taça».

cador, oferece uma boa aproximação à generalidade dos casos (Fig. 9):

1. A Artrose só adiciona osso:
 - a) Osteófitos
 - b) Esclerose subcondral
 - c) Calcificação de tecidos moles
2. A Artrite Reumatóide só retira osso:
 - a) Erosões
 - b) Osteopenia periarticular
3. A Artrite Psoriática faz as duas coisas:
 - a) Erosões proximais
 - b) Exostoses distais
 - c) Ausência de osteopenia periarticular

Todas estas artropatias induzem perda de espaço articular, pelo que este elemento não ajuda ao diagnóstico diferencial, a não ser pela distribuição das articulações afectadas e pelo carácter mais assimétrico que assume na artrose.

Leituras Adicionais

1. Maddison PJ, Isenberg DA, Woo P, Glass DN. Oxford Textbook of Rheumatology. Oxford: Oxford University Press, 1998.
2. Klippel Jh, Dieppe P. Rheumatology. Mosby, 2000.

3. Schumacher HR, Klippel JH, Koopman WJ. Primer on the Rheumatic Diseases. Arthritis Foundation.
4. Squire LF, Novelline RA. Fundamentals of Radiology. Harvard University Press, 1988.
5. Ruiz AA, Álvaro JMAG, Sánchez JLA, Rubió JBI, Estévez EC, Martínez JC, Masmitja JG, Roca AL, Mola EM, Taboada VM, Lozano CR, Molina JT. Manual S.E.R. de las Enfermedades Reumáticas. Editorial Medica Panamericana, 2000.
6. Branco JC. Avaliação Diagnóstica em Reumatologia. Permanyer Portugal, 2000.
7. Resnick D. Bone and Joint Imaging. W.B. Saunders Company, Philadelphia. 1ª Edition, 1989.

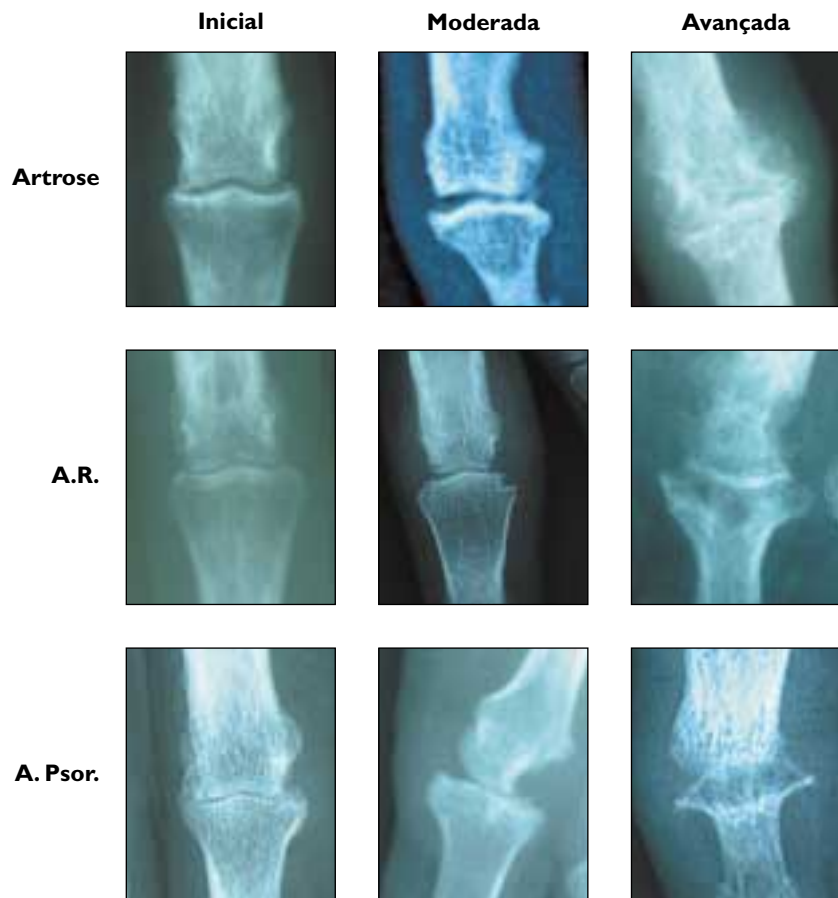


Figura 9. Aspectos elementares radiológicos das três artropatias em diferentes estadios de evolução.