

Sarcoma cardíaco primário - um caso clínico

Primary cardiac sarcoma A case report

Paulo Ferreira*, Nascimento Costa**, Anabela Sá***, Adriano Rodrigues[§], Armando Porto^{§§}

Resumo

Os sarcomas cardíacos primários são entidades raras que se manifestam, habitualmente, de forma inespecífica. A ecocardiografia trans-torácica é o método diagnóstico mais eficaz mas, para certas localizações, a ecocardiografia trans-esofágica tem maior sensibilidade. A cirurgia é a terapêutica de escolha. O papel da terapêutica adjuvante permanece, ainda, controverso.

Apresenta-se um caso clínico de um histiocitoma fibroso maligno, numa doente do sexo feminino, com 63 anos de idade, que foi submetida a cirurgia e quimioterapia adjuvante e que, actualmente, apresenta uma sobrevivência de três anos. Discutem-se as abordagens diagnóstica e terapêutica e salienta-se a boa evolução deste caso clínico.

Palavras chave: Sarcoma cardíaco primário, ecocardiografia, cirurgia, quimioterapia

Abstract

Primary cardiac sarcomas are rare entities, with non-specific clinical presentations. Transthoracic echocardiography is the most efficient method for diagnosis, but for certain sites, transoesophageal echocardiography is more sensitive. Surgery is the therapy of choice, whereas the role of adjuvant treatment is controversial.

The authors present a case report of a malignant fibrous histiocytoma in a 63-year-old female patient who underwent surgery and adjuvant chemotherapy has survived for 3 years to date. The diagnostic strategy and therapeutic options are discussed as well as the excellent results obtained in the clinical case described.

Key words: Primary cardiac sarcoma, echo-cardiography, surgery, chemotherapy

Introdução

Os tumores cardíacos primários são entidades clínicas raras. Em estudos *post-mortem* a sua frequência é de cerca de 0,02%, dos quais só um quarto são malignos¹.

Nas diversas séries, a maioria dos tumores malignos são sarcomas, sendo o mais frequente o angiossarcoma (26 a 37%), seguido do histiocitoma fibroso maligno (11 a 24%)².

As manifestações clínicas dos sarcomas cardíacos primários são pouco específicas e ocorrem tardiamente na história natural da doença, de tal forma que, em média, há um atraso no diagnóstico, de cinco meses e, em grande parte dos casos, o tumor já é irressecável quando é diagnosticado³.

A exérese cirúrgica é o tratamento de escolha que permite o controlo local da doença e o aumento da sobrevivência. No entanto, em cerca de metade dos casos não é possível fazer uma ressecção completa do tumor com margens de segurança adequadas e, por essa razão, são poucos os doentes com uma sobrevivência superior a dois anos³.

Apesar das limitações da cirurgia, decorrentes da localização do tumor, a maioria dos doentes vem a falecer, não por recorrência local mas sim por doença metastática, o que denota, por um lado, a agressividade biológica destes tumores e, por outro, a necessidade de instituir uma terapêutica adjuvante com acção sistémica⁴.

Os estudos efectuados, até à data, para avaliar o papel da terapêutica adjuvante têm apresentado resultados controversos. No entanto, há relatos de casos isolados e algumas séries que mostram um aumento da sobrevivência nos casos submetidos a quimioterapia ou radio-quimioterapia adjuvante^{5,6}.

Caso clínico

Doente do sexo feminino, 63 anos, raça branca, casada, técnica de telecomunicações.

Em 4 de Abril de 1998 foi internada por astenia, dispneia de esforço, ortopneia, desconforto nos quadrantes superiores do abdómen e distensão abdominal, com quinze dias de evolução.

Ao exame objectivo apresentava-se apirética, com cianose labial, turgescência das jugulares e edemas bimaiores. Tinha uma tensão arterial de 150/90 mm Hg, uma frequência cardíaca de 104 batimentos por minuto e uma frequência respiratória de 25 ciclos por minuto. Apresentava hipofonose dos tons cardíacos, diminuição do murmúrio vesicular e macicez à percussão de ambas as bases pulmonares.

Do estudo analítico destacava-se, apenas, uma LDH sérica de 815 U/L e uma velocidade de sedimentação (VS) de 45 mm na primeira hora.

A telerradiografia do tórax mostrava aumento do índice

*Interno do Internato Complementar de Medicina Interna dos HUC
** Chefe de Serviço de Medicina Interna dos HUC e Professor Agregado da FMC

*** Assistente Hospitalar de Medicina Interna dos HUC

[§] Assistente Graduado de Medicina Interna dos HUC e Professor Associado da FMC

^{§§} Director do Serviço de Medicina III dos HUC e Professor Catedrático da FMC

Serviço de Medicina III, Hospitais da Universidade de Coimbra
Recebido para publicação a 11/09/01

cárdio-torácico e derrame pleural bilateral e o electrocardiograma apresentava complexos QRS de baixa voltagem.

O ecocardiograma transtorácico revelava a existência de volumoso derrame pericárdico, pelo que foi realizada pericardiocentese com drenagem de 500 ml de líquido hemático, com características de exsudato, que apresentava alguns linfócitos e células mesoteliais reaccionais, ADA normal (10,7 U/L), CA 125 elevado (773 U/ml), restantes marcadores tumorais (CEA, CA19.9, AFP, CA 15.3) normais e estudo microbiológico negativo.

As hemoculturas e uroculturas foram negativas.

O estudo do ferro era normal.

O proteinograma electroforético e os doseamentos de imunoglobulinas, complemento, auto-anticorpos, factor reumatóide, Waler-Rose, TASO, ADA e SACE eram normais.

As provas de Mantoux, Rosa de Bengala, Widal-Félix, Weil-Félix e as serologias para VHB, VHC, VHI I e II, Rickettsia e Mycoplasma eram negativas. O VDRL não era reactivo e a doente estava imunizada para CMV, EB e HSV.

Os marcadores tumorais séricos (CEA, AFP, CA 19.9, CA 15.3, CA 72.4) eram normais, com excepção do CA 125, que se encontrava elevado (37 U/ml).

A ecografia da tiróide identificava um bócio multinodular e os doseamentos das hormonas tiroideias, anticorpos anti-microsossomais e anti-tireoglobulina tinham valores normais.

A TAC toraco-abdomino-pélvica, a endoscopia digestiva alta, o clister opaco com duplo contraste, o medulograma e a biopsia óssea não apresentavam alterações relevantes.

Em 17 de Abril de 1998 o controlo ecocardiográfico mostrou derrame pericárdico volumoso, que condicionava colapso diastólico das câmaras direitas. A doente foi submetida a cirurgia descompressiva por janela pleuro-pericárdica e biopsia do pericárdio, cujo estudo anatomo-patológico mostrou pericardite, sem características de especificidade.

A intervenção efectuou-se sob cobertura antibiótica com amoxicilina/ácido clavulâmico mas, apesar disso, a doente apresentou-se com temperaturas sub-febris, atribuídas ao processo inflamatório da sutura.

Em 14 de Maio de 1998 teve alta, medicada com ibuprofeno e furosemido, após controlo ecocardiográfico, que mostrou derrame pericárdico moderado, sem sinais de compromisso hemodinâmico.

Em 25 de Maio de 1998 referia astenia intensa, estava apirética e apresentava uma VS de 75 mm na primeira hora. Efectuou uma mamografia, que era normal, e uma ecocardiografia cujo resultado foi sobreponível ao do exame efectuado à data da alta.

Em Agosto de 1998, efectuou nova ecocardiografia (Fig. 1) que mostrou uma massa intra-cardíaca localizada à aurícula esquerda. A presença da lesão foi confirmada por

ecocardiografia trans-esofágica e angiografia cardíaca.

Foi submetida a cirurgia para excisão da massa tumoral; o seu estudo histológico revelou tratar-se de um histiocitoma fibroso maligno da aurícula esquerda (Fig. 2).

Fez quimioterapia adjuvante com ifosfamida e epidoxorubicina, mantendo-se em remissão completa desde essa data.

Comentários

Em toda a literatura consultada são referidas dificuldades no estudo dos sarcomas cardíacos primários, que condicionam um atraso no diagnóstico, em média de cinco meses. Esse atraso é factor de incomodidade, custos acrescidos e, na maioria das vezes, tem uma influência negativa no prognóstico³.

Os factores que mais contribuem para tal atraso são a baixa incidência destes tumores e a ausência de manifestações clínicas ou electrocardiográficas patognomónicas que, em conjunto, condicionam um baixo nível de suspeição para este tipo de neoplasias⁷.

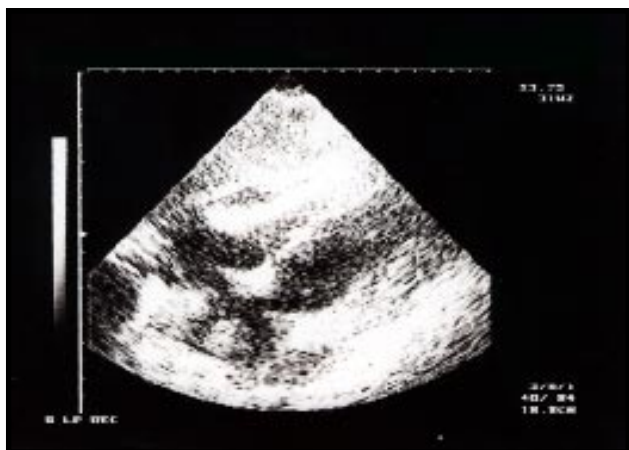
Habitualmente, as manifestações clínicas são pouco específicas, podendo mimetizar diversas patologias cardíacas ou sistémicas (insuficiência cardíaca, tromboembolismo, arritmias, síndrome febril)⁸.

Do estudo complementar de diagnóstico do caso clínico apresentado destacam-se dois aspectos que importa comentar.

O primeiro aspecto, e o mais importante factor de atraso no diagnóstico, foi o facto de terem sido efectuadas quatro ecocardiografias trans-torácicas, por dois técnicos diferentes e não ter sido visualizada a massa intra-cardíaca. Retrospectivamente, é difícil perceber qual terá sido a razão principal da dificuldade em identificar a massa, mas pensamos que, se de início houve razões de ordem técnica que não permitiram a sua visualização, nos exames seguintes o facto de o operador estar sugestionado pelas informações clínicas e ecográficas anteriores, poderá ter levado a que os exames fossem efectuados com o intuito de quantificar o derrame, sem que fosse feita uma observação mais cuidada das cavidades cardíacas.

Segundo a literatura, a ecocardiografia trans-torácica é o exame de eleição para efectuar o diagnóstico de uma massa intra-cardíaca, tendo substituído a angiografia. No entanto, as lesões da aurícula esquerda, aurícula direita, septo inter-auricular, veias pulmonares e veias cavas superior e inferior, podem ser visualizadas com maior acuidade pela ecocardiografia trans-esofágica⁹. Por esta razão, em caso de dúvida deve-se insistir na sua realização. O caso apresentado mostra bem as dificuldades que a ecocardiografia trans-torácica pode ter na identificação de uma pequena massa localizada à aurícula esquerda.

O segundo aspecto a comentar é a elevação dos níveis de CA 125 no líquido pericárdico e no soro, que sugeriu a hipótese de carcinoma ginecológico ou digestivo e levou



a que o estudo, em determinada fase, fosse orientado de acordo com estas hipóteses diagnósticas.

Sabe-se, no entanto, que o CA 125 pode ser produzido não só por carcinomas mas, também, por células mesoteliais das serosas e que, quando há derrames nas cavidades serosas, os seus níveis nos líquidos de derrame e no soro estão elevados, independentemente da etiologia do derrame^{10,11}. Por essa razão não tem valor diagnóstico e o seu uso na prática clínica deve restringir-se ao seguimento da endometriose e do carcinoma do ovário.

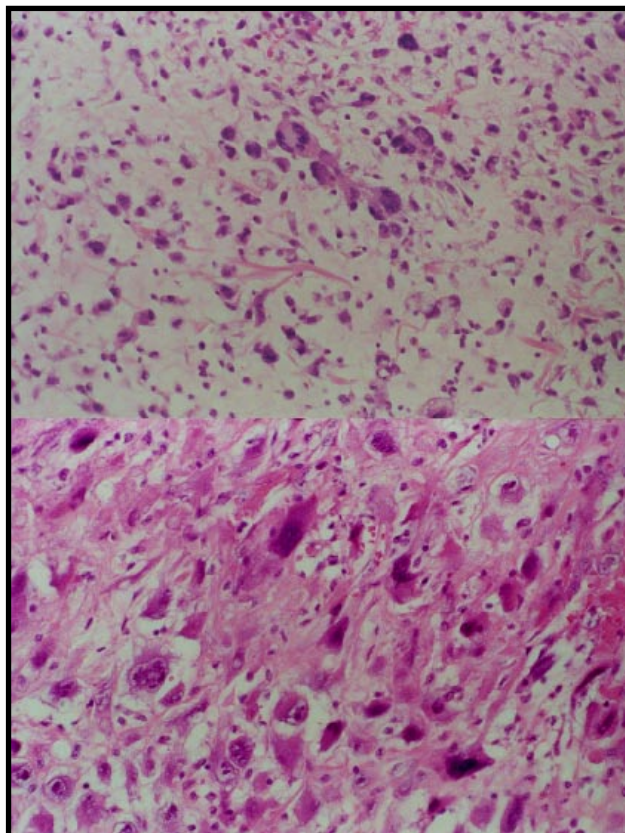
Em relação ao tratamento, a cirurgia é a abordagem de escolha e deve ter como objectivo a excisão total da lesão. Tal só é possível em cerca de metade dos casos e, mesmo assim, estes doentes sofrem recorrência a curto prazo e têm uma sobrevivência média que varia entre cinco e onze meses. A cirurgia, em qualquer circunstância, permite a melhoria da função cardíaca e, quando a ressecção é completa, é o único factor que aumenta a sobrevivência¹².

No caso apresentado foi possível a excisão total da massa com margens de ressecção não invadidas, factor fundamental na boa evolução registada.

O papel da terapêutica adjuvante em doentes sujeitos a ressecção do tumor é controverso. As dificuldades surgem, em grande medida, devido à baixa incidência destes tumores, que não tem permitido, mesmo em centros de referência, efectuar estudos prospectivos randomizados, com dimensão adequada, de forma a esclarecer o seu valor de forma inequívoca.

No entanto, atendendo a que a maioria destes doentes morre por doença metastática, e não por recorrência local, optou-se por efectuar quimioterapia sistémica adjuvante, procedendo da mesma forma que em vários casos publicados e algumas séries, em que se relatam boa tolerância ao tratamento e sobrevivências excedendo as expectativas^{4,5,13}.

A radioterapia deverá associar-se à quimioterapia nos casos em que as margens de ressecção estejam invadidas pelo tumor ou quando este é irresssecável^{6,14}. Nestes casos,



é o único meio de tentar controlar a doença localmente, o que legitima o seu uso, apesar da baixa radiosensibilidade destas neoplasias e dos riscos de miocardite ou pericardite rádicas.

A presente publicação, pretende chamar a atenção para as dificuldades em chegar ao diagnóstico, para o papel fundamental da cirurgia cardíaca que, graças ao requinte técnico actual, permite uma abordagem com elevado grau de eficácia e baixa morbi-mortalidade e, por último, para que a terapêutica adjuvante, tal como tem sido relatado em vários casos isolados e em pequenas séries, pode ter um papel importante na eliminação das micro-metástases implantadas à distância, melhorando, assim, o prognóstico.

Bibliografia

1. Reynen K. Frequency of primary tumors of the heart. *Am J Cardiol* 1996; 77 (1): 107-109.
2. Burke A, Virmani R. Tumors of the heart and great vessels. Primary cardiac sarcomas. In: Atlas of tumor pathology. 3rd series. Fascicle 16. Washington: Armed Forces Institute of Pathology 1996; 127-170.
3. Poole GV, Meredith JW, Breyer RH, Mills SA. Surgical implications in malignant cardiac disease. *Ann Thorac Surg* 1983; 36 (4): 484-491.
4. Burke AP, Cowan D, Virmani R. Primary sarcomas of the heart. *Cancer* 1992; 69 (2): 387-395.
5. Llombart-Cussac A, Pivot X, Confesso G et al. Adjuvant chemotherapy for primary cardiac sarcomas: the IGR experience. *Br J Cancer* 1998; 78 (12): 1624-1628.
6. Movsas B, Teruya-Feldstin J, Smith J, Glatstein E, Epstein AH. Primary cardiac sarcoma. A novel treatment approach. *Chest* 1998; 114: 648-

652.

7. Blanco VMR, Alvarez VB, Rojo VP, Bustinza IM, Martinez IM, Martinez EC, Llosa AC. Tumores cardíacos primarios: Revisión de 29 casos. *Rev Port Cardiol* 1997; 16 (12): 985-989.
8. Ceresoli G, Passoni P, Benussi S, Alfieri O, Dell'Antonio G, Bolognesi A. Primary cardiac sarcoma in pregnancy: a case report and review of the literature. *Am J Clin Oncol* 1999; 22 (5): 460-465.
9. Mugge A, Daniel WG, Haverich A, Lichtlen PR. Diagnosis of noninfective cardiac mass lesions by two-dimensional echocardiography. Comparison of the transthoracic and transesophageal approaches. *Circulation* 1991; 83: 70-78.
10. Eltabbakh GH, Belinson JL, Kennedy AW, Gupta M, Webster K, Blumenson LE. Serum CA-125 measurements > 65 U/mL. Clinical value. *J Reprod Med* 1997; 42 (10): 617-624.
11. Seo T, Ikeda Y, Onaka H et al. Usefulness of serum CA125 measurement for monitoring pericardial effusion. *Jpn Circ J* 1993; 57 (6): 489-494.
12. Centofanti P, Di Rosa E, Deorsola L et al. Primary cardiac tumors: early and late results of surgical treatment in 91 patients. *Ann Thorac Surg* 1999; 68: 1236-1241.
13. Krüger I, Borowski A, Horst M et al. Symptoms, diagnosis and therapy of primary sarcomas of the pulmonary artery. *Thorac Cardiovasc Surg* 1990; 38 (2): 91-95.
14. Nakamichi T, Fukuda T, Suzuki T et al. Primary cardiac angiosarcoma: 53 months' survival after multidisciplinary therapy. *Ann Thorac Surg* 1997; 63: 1160-1161.