

Hemotórax espontâneo como forma de apresentação de Síndrome de Ehlers-Danlos

Spontaneous haemothorax as the clinical onset of Ehlers-Danlos Syndrome

M. Couto*, C. Ambrósio*, C. Bettencourt**, J. Leitão***, J. Presa§, A. Carvalho§§, A. Porto§§§

Resumo

A síndrome de Ehlers-Danlos é uma entidade clínica caracterizada por hiper mobilidade articular, lassidão e fragilidade cutânea resultante de alterações do tecido conjuntivo. São descritos seis tipos principais, com base em dados clínicos, no modo de transmissão hereditária e alterações bioquímicas e moleculares subjacentes.

Os autores apresentam um caso clínico referente a uma doente do sexo feminino, de 44 anos de idade, internada por quadro de toracalgia direita com 2 meses de evolução, cujo estudo complementar revelou volumoso hemotórax.

Foi estabelecido o diagnóstico de síndrome de Ehlers-Danlos do tipo IV.

Palavras chave: Ehlers-Danlos tipo IV, hemotórax espontâneo, doença do tecido conjuntivo, hiper mobilidade articular, lassidão cutânea, fragilidade cutânea.

Abstract

Ehlers-Danlos syndrome is a disease characterized by joint hypermobility, increased skin elasticity and fragility due to a connective tissue disorder. There are 6 main types, distinguished on the basis of clinical signs, mode of inheritance, biochemical abnormalities and underlying molecular abnormalities.

The authors report the case of a female, 44 years-old, who presented with a 2-month chest pain, due to a spontaneous haemothorax.

The clinical, laboratorial and imaging studies data allowed us to make the diagnosis of Ehlers-Danlos Syndrome type IV.

Key words: Ehlers Danlos Syndrome type IV, spontaneous haemothorax, connective tissue disease, articular hypermobility, skin fragility, skin hiperextensibility.

Introdução

A síndrome de Ehlers-Danlos (SED) engloba um grupo heterogéneo de doenças hereditárias do tecido conjuntivo caracterizadas por hiper mobilidade articular, lassidão cutânea e fragilidade tecidual. Representa a terceira afecção genética mais frequente do tecido con-

juntivo, com uma incidência aproximada de 1:5000.¹

Segundo a classificação mais recente (Beighton et al.), são descritos seis tipos principais, com base em dados clínicos, no modo de transmissão hereditária e alterações bioquímicas e moleculares subjacentes (*Quadro I*).²

As variantes clássica e de hiper mobilidade são as mais comuns e representam mais de 90% dos casos.³ A síndrome de Ehlers Danlos tipo IV ou variante vascular, anteriormente denominada tipo arterial equimótico ou síndrome de Sachs-Barabas, é mais rara que as formas anteriores, mas é também a forma mais grave, pelo risco elevado de ruptura arterial e intestinal e de complicações obstétricas conferido pela fragilidade dos tecidos conjuntivos nestes órgãos.³ Ao contrário da variante clássica, o quadro clínico é dominado por uma fragilidade vascular generalizada, sendo, habitualmente, a hiper laxidez cutânea pouco proeminente e a hiper mobilidade articular confinada às pequenas articulações das mãos.³

*Interna do Internato Complementar de Reumatologia dos Hospitais da Universidade de Coimbra (HUC)

**Interna do Internato Complementar de Medicina Geral e Familiar

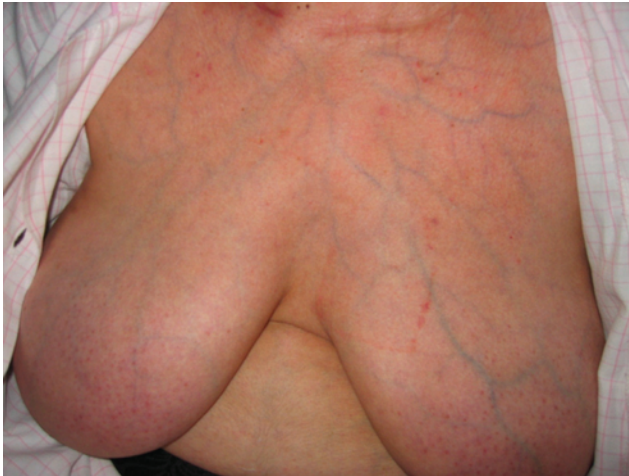***Assistente Hospitalar Graduado de Medicina Interna dos HUC

§Assistente Hospitalar Graduado de Medicina Interna do Hospital de S. Pedro, Vila Real

§§Professor Associado com Agregação e Chefe de Serviço de Medicina Interna dos HUC

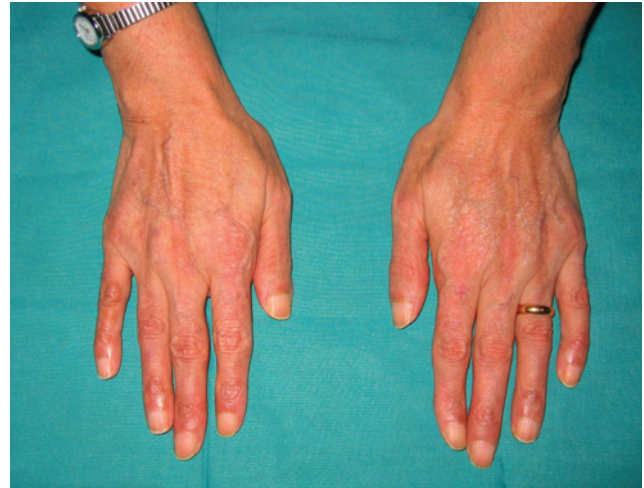§§§Professor Catedrático Jubilado da Faculdade de Medicina de Coimbra e Ex-Diretor do Serviço de Medicina III dos HUC

Recebido para publicação a 25.05.06
Aceite para publicação a 18.12.07



Pele fina e translúcida, com visibilidade da vasculatura.

FIG. 1



Acrogeria das mãos.

FIG. 2

Caso clínico

Doente do sexo feminino, de 42 anos, raça branca, natural e residente em Vila Real, internada para esclerocimento de hemotórax à direita. Dois meses antes havia iniciado tosse, toracalgia à direita e febre, sem factor desencadeante aparente. Recorreu ao hospital da área de residência, onde realizou radiografia do tórax, que revelou extenso derrame pleural à direita. Foi realizada toracocentese, com drenagem de cerca de 1000 ml de líquido de aspecto hemático. Foi repetida toracocentese evacuadora (200 ml) cerca de um mês depois, por recorrência do derrame pleural. Nessa altura realizou tomografia axial computadorizada (TC) torácica, que mostrou adenopatia supraclavicular à direita. Foi confirmada a existência de “adenopatias cervicais e claviculares, em particular à direita” por ressonância magnética nuclear (RMN) cervical. O estudo anátomo-patológico do gânglio foi inconclusivo, tendo mostrado alterações de padrão reactivo folicular.

A doente foi então transferida para o Serviço de Medicina III dos Hospitais da Universidade de Coimbra (HUC). Referia, à entrada, lipotimias frequentes, equimoses fáceis e toracalgia à direita.

Dos antecedentes pessoais destaca-se uma fractura de vértebra cervical, por traumatismo de baixo impacto, aos 14 anos, uma gravidez ectópica aos 28 anos, com anexectomia direita, um hemoperitoneu aos 38 anos após cesariana,

hematoma extenso da face conseqüente à realização de endoscopia digestiva alta aos 42 anos, equimoses fáceis e hipertensão arterial controlada. Os antecedentes familiares eram irrelevantes.

Ao exame físico destacava-se discreta exoftalmia, pele fina com circulação venosa superficial visível (Fig. 1) e telangiectasias malares. Dedos das mãos afilados e de aspecto envelhecido (Fig. 2). Múltiplas equimoses, sobretudo nos membros, cicatrizes em “mortalha de cigarro” (Fig. 3) nas proeminências ósseas. Varizes dos membros inferiores. A auscultação cardíaca revelava sopro sistólico I/VI, audível em todos os focos, e havia abolição do murmúrio vesicular no 1/3 inferior do hemitórax direito à auscultação pulmonar.

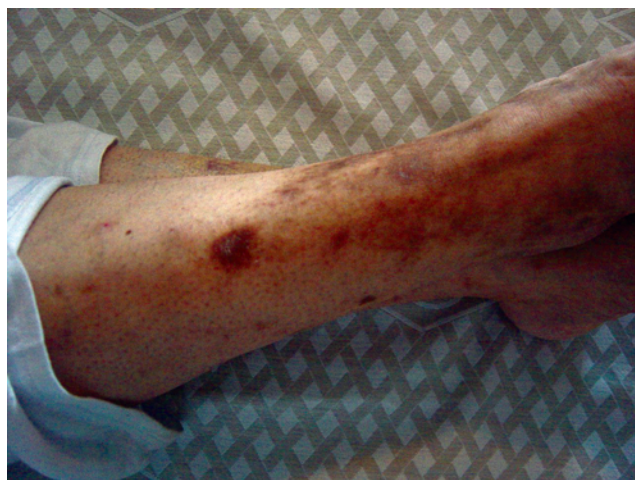Do estudo analítico complementar destacava-se

QUADRO I

Classificação do S.E.D.

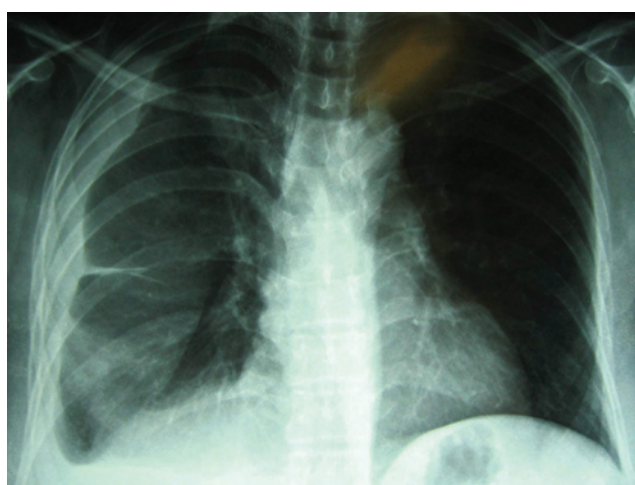| | Transmissão | Alteração genética |
|-----------------------|-------------|--|
| Tipo clássico | A.D. | Cadeias pro α 1 e pro α 2 do colagénio V |
| Tipo hiper mobilidade | A.D. | Não identificada |
| Tipo vascular | A.D. | Cadeia pro α 1 do col III, gene COL3A1 |
| Tipo cifo escoliose | A.R. | Deficiência de lisil-hidroxilase |
| Tipo artrocalasia | A.D. | Cadeias pro α 1 e pro α 2 do col. tipo I |
| Outros tipos | Variável | Variável |

AD - autossómica dominante; AR - autossómica recessiva.



Cicatrizes em “mortalha de cigarro”.

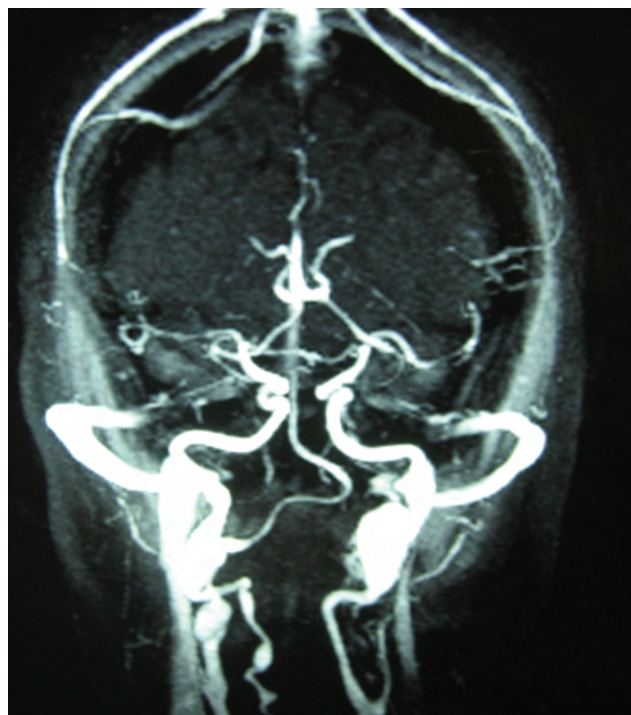
FIG. 3



Radiografia do tórax à entrada dos HUC, mostrando oclusão do seio costofrénico direito e cisureite homolateral.

FIG. 4

uma Proteína C Reactiva aumentada (11,5 mg/dl), função hepática e renal normais, culturas (sangue e urina) negativas, adenosina desaminase normal e prova de tuberculina sem endureção. O hemograma, leucograma, contagem de plaquetas, tempo de protrombina, tempo de tromboplastina parcial activada e INR foram normais. Realizou-se ainda doseamento dos factores V, VII, VIII, IX, von Willebrand, antitrombina III, proteínas C e S, normais. O tempo de sangria estava aumentado (12 minutos para um normal de 5-8 minutos) e o estudo da agregação plaquetar mostrou



Dilatações aneurismáticas nos segmentos extracranianos de ambas as carótidas internas e dos segmentos cervicais das artérias vertebrais

FIG. 5

uma diminuição ligeira da resposta ao colagénio e à epinefrina.

A radiografia do tórax mostrou opacidade na base pulmonar direita, com oclusão do seio costo-frénico (Fig. 4).

A RMN crânio-encefálica, realizada para estadiamento de envolvimento vascular, revelou múltiplos aneurismas fusiformes e displásicos dos segmentos extracranianos de ambas as carótidas internas e dos segmentos cervicais das artérias vertebrais (Fig. 5). O ecodópler carotídeo confirmou os achados.

No intuito de esclarecer o quadro de lipotimias frequentes, realizou ainda ECG Holter, que foi normal e um teste de inclinação (“TILT”), que foi positivo (com pré-síncope, diminuição da tensão arterial e da frequência cardíaca), compatível com síncope vaso-vagal.

Durante o internamento houve melhoria do quadro clínico, pelo que a doente teve alta para o domicílio, mantendo acompanhamento em consulta de Medicina Interna. Oito meses após a alta reiniciou queixas de toracalgia direita associada a tosse, pelo que realizou

nova radiografia do tórax, que revelou imagem no hemitórax direito, de 37x30x31 mm, confirmada por TC, na dependência da pleura parietal, a nível do 3º espaço intercostal. Feita a excisão da lesão, o estudo histológico revelou fibromatose.

A doente manteve um quadro estacionário, referindo apenas equimoses fáceis. Não houve recorrência do hemotórax ou outro foco hemorrágico espontâneo.

A resolução de não intervir cirurgicamente nos aneurismas carotídeos foi tomada pela doente, após ser devidamente esclarecida quanto aos potenciais riscos e benefícios em causa.

Foi feito o diagnóstico principal de síndrome de Ehlers-Danlos, na sua variante vascular e, como diagnóstico acessório, síncope vaso-vagais.

A doente foi aconselhada a evitar desportos de contacto e exercício físico agressivo e a manter cuidados especiais no sentido de evitar traumatismos. Foi alertada para a importância de manter um controlo apertado da tensão arterial, evitar fármacos que interfiram com a agregação plaquetária e anticoagulantes orais. Tomou conhecimento do seu diagnóstico e suas implicações e da importância de recorrer ao médico assistente perante qualquer sintoma de alarme e aconselhar-se em relação à realização de qualquer intervenção com potencial risco hemorrágico. Foi esclarecida quanto ao modo de transmissão da doença e às complicações da gravidez, tendo decidido realizar laqueação tubar.

Discussão

Os autores apresentam um caso clínico que, quer pela forma de apresentação inicial, quer pela raridade clínica, se revelou um aliciante desafio diagnóstico.

Foi estabelecido o diagnóstico de síndrome de Ehlers-Danlos do tipo vascular, com base em critérios clínicos. A presença de pelo menos 2 critérios *major* é altamente indicativa do diagnóstico, sendo, neste caso, aconselhada a realização de testes bioquímicos ou genéticos para confirmação.² Neste caso verificou-se a existência dos quatro critérios major: pele fina e translúcida, ruptura ou fragilidade arterial, equimoses fáceis e extensas e fácies típica, caracterizada por nariz afilado, lábios finos, olhos proeminentes e bochechas encovadas, associada a 3 critérios minor: acrogeria, hemotórax e varizes precoces. Os critérios de diagnóstico são apresentados no *Quadro II*.

Outras doenças hereditárias do tecido conjuntivo, como sejam a síndrome de Marfan, osteogénese

imperfecta e síndrome de Hiper mobilidade articular, apresentam um certo grau de sobreposição no que respeita às características clínicas de hiper mobilidade articular, hiper laxidez cutânea e envolvimento valvular cardíaco, com algumas variantes de SED, sobretudo com os tipos I e III, sendo mais fáceis de distinguir da variante vascular, em que as características descritas não são tão proeminentes.⁴ A síndrome de Marfan deve ser considerada quando a complicação vascular inicial é um aneurisma ou dissecção da aorta.⁴ A distinção destas duas síndromes pode ser feita facilmente através do exame físico. Os doentes com síndrome de Marfan apresentam tipicamente doilicostenomia e aracnodactilia, deslocação da lente e, como complicação vascular, dilatação aneurismática da aorta, apenas.^{4,5} Outras síndromes hereditárias, nomeadamente o Pseudoxantoma Elástico e a Cutis Laxa devem ser consideradas quando a hiper laxidez cutânea se apresenta como característica dominante.⁵

A apresentação da síndrome de Ehlers-Danlos sob a forma de hemotórax é invulgar, decorrendo da fragilidade vascular e do tecido conjuntivo perivascular que estes doentes apresentam. São descritos na literatura 3 casos de hemotórax em doentes com esta síndrome, tendo-se identificado rotura da artéria torácica interna num dos casos, da artéria mamária interna noutro caso e múltiplas lesões cavitárias em ambos os pulmões no terceiro caso.^{6,7,8} O envolvimento pulmonar é mais frequentemente traduzido por pneumotórax espontâneo e hemoptises intermitentes.⁸

Este é o primeiro caso descrito em que se verifica a associação de SED e de fibromatose, não sendo evidente nenhuma ligação entre as duas patologias. Ficam ainda algumas dúvidas por esclarecer, no que diz respeito à natureza das adenopatias cervicais e supra-claviculares à direita, detectadas por exame imagiológico, que surgem cerca de 8 meses antes do diagnóstico de fibromatose pleural.

A variante vascular da SED é a forma mais grave da doença, resultando de mutações no gene do pró-colagénio III (COL3A1) e, consequentemente, em alterações estruturais graves na pele, vasos sanguíneos, parede de vísceras ocas e ligamentos e serosas pleuroperitoneais, pela abundância do colagénio tipo III nestes tecidos.^{1,9}

A confirmação do diagnóstico baseia-se em testes bioquímicos, incluindo a análise electroforética de colagénio marcado radioactivamente, através de cultura de fibroblastos cutâneos.^{3,10} Esta análise identi-

QUADRO II

Critérios de diagnóstico do S.E.D.

| Critérios major: | Critérios minor: |
|--|---|
| Pele fina e translúcida Ruptura ou fragilidade arterial, intestinal ou uterina Equimoses fáceis e extensas Fácies típica (nariz afilado, lábios finos, olhos proeminentes e bochechas encovadas) | Acrogeria Hiper mobilidade das pequenas articulações Ruptura muscular ou tendinosa Pé equino-varus Varizes precoces Fistulas arterio-venosas Pneumotórax/pneumohemotórax Recessão gengival História familiar positiva/morte súbita em parente próximo |
| O diagnóstico é feito com base em critérios major e minor, sendo a presença de um critério major muito específica por ser pouco frequente noutras condições patológicas e na população em geral. A presença de pelo menos 2 critérios major é altamente indicativa do diagnóstico. | |

fica mais de 95% dos indivíduos com colagénio tipo III estruturalmente anormal, permitindo a detecção qualitativa e quantitativa dos defeitos do colagénio tecidos.^{3,10} Testes moleculares para a identificação da mutação no gene COL3A1 estão disponíveis em pacientes com testes bioquímicos positivos.^{3,10} Foram identificadas mais de 250 mutações do COL3A.¹⁰ Quando a mutação é identificada podem ser realizados testes diagnósticos pré-natais e pré-implantação e demonstrada a mutação nos tecidos embrionários.¹⁰

No caso clínico em questão, apesar de se ter apresentado bastante típico de SED tipo IV, seriam importantes os exames laboratoriais e genéticos, que não foram realizados por razões alheias aos autores.

As manifestações mais precoces da SED vascular são habitualmente cutâneas e, ao contrário de outras formas de SED, a pele não apresenta hiperelasticidade, sendo fina e translúcida, com vasculatura visível, fragilidade cutânea e cicatrização anormal.¹⁰ A existência de equimoses espontâneas muito frequentes e de complicações hemorrágicas leva à suspeição de um distúrbio da hemóstase. No entanto, os estudos hematológicos, incluindo a avaliação dos factores de coagulação, agregação plaquetar e tempo de sangria são habitualmente normais.¹⁰ O teste de Rumpel-Leed (ou de Hess) pode ser positivo, indicando fragilidade capilar.¹⁰ Um aumento ligeiro do tempo de sangria está descrito nos doentes com SED tipo Hiper mobilidade (anteriormente designado SED tipo III); contudo, esta

doente não apresenta hiper mobilidade articular e a fragilidade cutânea associada às complicações arteriais não se enquadram nesta última variante de SED.¹¹

A fragilidade vascular generalizada domina o quadro clínico nestes doentes, afectando artérias de médio e de grande calibre e veias.^{10,12} A causa de morte mais frequente decorre de ruptura arterial, que é imprevisível e agravada pelo facto da reparação cirúrgica ser extremamente difícil devido à fragilidade dos tecidos.¹²

Em geral, a esperança média de vida está diminuída, como consequência de complicações *major*. Complicações fatais são raras na infância e juventude,

mas começam a ser mais frequentes na quarta e quinta décadas. Os pacientes afectados apresentam um risco aumentado de ruptura arterial, intestinal e uterina.¹³

Numa série de 220 doentes com SED vascular confirmada pelos testes laboratoriais, as complicações foram raras na infância, 25% dos doentes tiveram a primeira complicação à volta dos 20 anos e em mais de 80 % dos casos ocorreu pelo menos uma complicação até aos 40 anos. A maioria das mortes resultou de ruptura arterial. A ruptura intestinal, que na maioria dos casos envolveu o cólon sigmóide, contribuiu para um quarto das complicações, mas raramente foi fatal. Complicações durante a gravidez levaram à morte de 15 % dos casos.¹⁴

Há uma grande variabilidade na idade de aparecimento das complicações e eventos fatais na variante vascular desta síndrome, facto sugestivo de que certas mutações no gene COL3A1 estão associadas a fenótipos menos graves da doença.¹³

Não existe um tratamento específico, sendo a intervenção médica limitada ao tratamento sintomático, medidas de precaução e aconselhamento genético.¹² A prática de desportos de contacto e de exercício físico está contra-indicada.^{10,12,15} A suplementação com ácido ascórbico, um co-factor para a ligação das fibras de colagénio, pode ter um papel na prevenção das equimoses.^{10,15} A vasopressina pode ser útil em doentes com equimoses extensas e epistaxis recorrentes,

ou no período peri-operatório.¹⁰ Devem ser evitados os fármacos que interfiram com a coagulação, assim como os anticoagulantes orais.^{10,15} É indispensável um controlo apertado da pressão arterial, sendo o objectivo obter os valores mais baixos tolerados pelo doente, com o intuito de diminuir a tensão sobre a parede arterial.¹⁵ Está em estudo a utilização dos bloqueadores-beta como medida preventiva, em analogia com o seu uso para diminuir a progressão dos aneurismas aórticos em doentes com síndrome de Marfan.^{10,15} As pacientes devem ser alertadas para o maior risco de ruptura uterina, hemorragias e outras complicações no decurso da gravidez, devendo a gravidez ser encarada como de alto risco e seguida em centros especializados.^{4,10} O diagnóstico pode influenciar o procedimento em actos cirúrgicos, que são habitualmente desencorajados, devido à acentuada fragilidade vascular.¹⁰

A SED do tipo vascular é herdado de forma autosómica dominante.¹¹ É possível fazer o diagnóstico pré-natal através de testes bioquímicos realizados em culturas de células obtidas das vilosidades coriônicas entre as 10 e as 12 semanas de gestação ou pela análise de DNA das células fetais obtidas por amniocentese entre as 15 e 18 semanas de gestação ou das vilosidades coriônicas entre as 10 e as 12 semanas. O alelo causador de doença deve ser identificado para que seja possível a realização destes testes.¹¹

O rastreio imagiológico regular pode auxiliar na detecção de aneurismas; contudo, a reparação cirúrgica é difícil e arriscada, devendo ser sempre ponderada caso a caso. Os procedimentos imagiológicos invasivos, como a arteriografia e a endoscopia, devem ser evitados ao máximo, dando sempre preferência aos métodos não invasivos, como por exemplo a endoscopia e a angiografia de subtração digital.^{10,15}

No caso concreto da nossa doente, os riscos associados à doença de base conduziram a uma atitude muito ponderada, nomeadamente na realização de certos exames complementares mais agressivos, dado o elevado risco hemorrágico que a doente apresenta.

O quadro vaso-vagal concomitante, que poderá estar relacionado com a hiperelasticidade vascular decorrente das alterações do tecido conjuntivo, revelou-se como uma condicionante para o bem-estar e segurança da doente, já que cada episódio podia resultar numa queda com consequentes hematomas extensos e possibilidade de hemorragia activa. É defendido por alguns autores que o aumento da elasticidade arterial,

ao permitir uma distensão excessiva dos vasos sanguíneos em resposta a pressões hidrostáticas comuns, pode conduzir a um aumento do “pooling” venoso, com consequências hemodinâmicas e sintomáticas verificadas nestes doentes.^{11,16} Foram explicadas à doente as medidas a tomar para diminuir o número e gravidade destes episódios.

O aparecimento, mais tarde do que o habitual, da primeira manifestação grave, leva-nos a especular sobre uma possível variante mais benigna da doença.

A doente está neste momento assintomática, mantendo acompanhamento em consulta de Medicina Interna e de Cirurgia Vascular, nos Hospitais da Universidade de Coimbra. ■

Bibliografia

1. Fichard A, Chanut-Delalande H, Roggiero F et al. Le Syndrome d'Ehlers-Danlos: l'architecture matricielle en question. *Medicine/ Sciences* 2003; 19:443-452.
2. Beighton P, De Paepe A, Steinmann B et al. Ehlers-Danlos Syndrome: Revised Nosology, Villefranche, 1997. *Am J Med Genet* 1998; 77:31-37.
3. Hamel BCJ. Ehlers Danlos syndrome. *Neth J Med*; 2004, 62 (5):140-142
4. Rodney G. Heritable disorders of connective tissue. *Baillières Clin Rheum* 2000; 14 (2):345-361.
5. Pepin MG, Byers PH. Ehlers Danlos Syndrome, Vascular type. *Gene Reviews* 2007. www.genetests.org.
6. Aru GM, English WP, Netherland D. Internal thoracic artery rupture in a child with type IV Ehlers-Danlos syndrome. *J Thorac Cardiovasc Surg* 1999;117(5):1021-1022.
7. Phan TG, Sakulsaengrapha A, Wilson A. Ruptured internal mammary artery aneurysm presenting as massive spontaneous haemothorax in a patient with Ehlers-Danlos syndrome. *Aust N Z J Med* 1998 ;28(2):210-211.
8. Dowton SB, Pincott S, Demmer L. Respiratory complications of Ehlers-Danlos syndrome type IV. *Clin Genet* 1996 ; 50(6):510-514.
9. Pope FM, Narcisi P, Nicholls AC et al. COL3A1 mutations cause variable clinical phenotypes including acrogeria and vascular rupture. *Br J Dermatol* 1996; 135:163-181.
10. De Paepe A, Malfait F. Bleeding and bruising in patients with Ehlers-Danlos Syndrome and other collagen disorders. *Br J Haematol* 2004; 127: 491-500.
11. Levy HP. Ehlers Danlos Syndrome, Vascular type. *Gene Reviews* 2007. www.henetest.org.
12. Germain DP, Herrera-Guzman Y. Vascular Ehlers-Danlos Syndrome. *Ann Genet* 2003; 47: 1-9.
13. Gilchrist D, Schwartze U, Shields K et al. Large Kindred with Ehlers-Danlos Syndrome Type IV due to a point mutation in the COL3A1 Gene of Type III Procollagen: low risk of pregnancy complications and unexpected longevity in some affected relatives. *Am J Med Genet* 1999; 82: 305-311.
14. Pepin M, Schwarze U, Superti-Furga A et al. Clinical and Genetic Features of Ehlers-Danlos Syndrome Type IV, the vascular type. *N Eng J Med* 2000; 342: 673-680.
15. Perdu J, Boutouyie P, Lahlou-Laforêt K. Syndrome d'Ehlers-Danlos vasculaire. 2006. *Presse Med*, 35:1864-1875.
16. Rowe PC, Barron DC, Calkins H. Orthostatic intolerance and chronic fatigue syndrome associated with Ehlers-Danlos Syndrome. *J Pediatr* 1999; 135: 494-499.