

R64

Sepultura 89E/273 - Indivíduo 1 de 3

Inumação	Tripla	Idade	Sexo	Estatura
Conservação	Razoável Sem FC nem RE	11 anos ± 2,5 anos	Indeterminado	Não determinada
Representatividade dentária (apenas coroa)		Robustez	Achatamento	
<p> ■ Presente ■ Perda ante mortem ■ Ausente ■ Possível </p>		Não aplicável	Não aplicável	
Tártaro dentário		Patologias/observações		
Grau 0		Hipoplasia linear do esmalte; depressão na superfície vestibular do 12 <i>Cribra orbitalia</i> e hiperostose porótica não observável		
Estudo anterior Cunha (2011)				
Fusão cabeça do fémur indica menos de 14 anos; o comprimento das diáfises dos ossos longos indica 10-14 anos Dente 23 com raiz com tendência para a duplicação				

FC - ficha de campo; RE - relatório de escavação

R65
R65a

Sepultura 89E/273 - Indivíduo 2 de 3

Inumação	Tripla	Idade	Sexo	Estatura
Conservação	Sem FC nem RE	8 anos ± 2 anos	Indeterminado	Não determinada
Representatividade dentária (apenas coroa)		Robustez	Achatamento	
<p> ■ Presente ■ Perda ante mortem ■ Ausente ■ Possível </p>		Não aplicável	Não aplicável	
Tártaro dentário		Patologias/observações		
Grau 0		Cárie		
Estudo anterior Não existe				

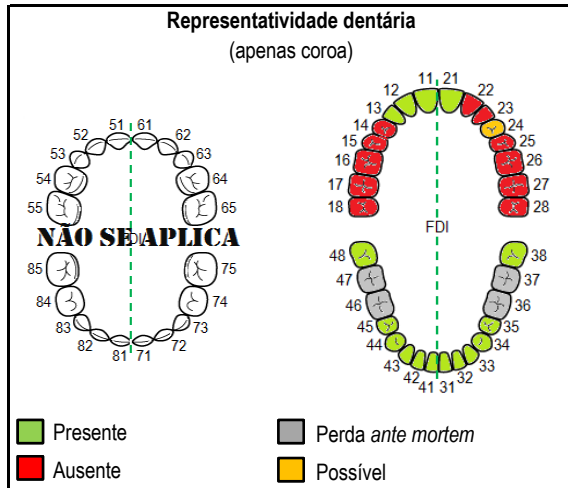
FC - ficha de campo; RE - relatório de escavação

R75

Sepultura 92A/275 Indivíduo 1 de 1

Inumação	Individual (FC)
-----------------	-----------------

Conservação	Média (FC)
--------------------	------------



Tártaro dentário	Grau 0
-------------------------	--------

Estudo anterior Costa (2013)

Idade	Sexo	Estatura
20-35 anos	Masculino	Não determinada

Robustez	Não determinada
-----------------	-----------------

Achatamento	Não determinado
--------------------	-----------------

Patologias/observações
<p>Alguma porosidade e formação óssea no processo mastoide, bilateral</p> <p>Alguma porosidade no parietal esquerdo</p> <p>Dente 24 sem possibilidade de confirmação</p> <p>Várias cáries</p> <p>Pit no 12</p>

FC - ficha de campo

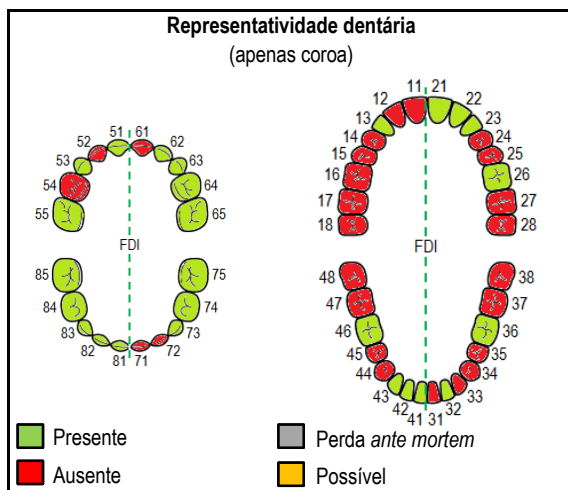
R66

R67

Sepultura 98E/276 Indivíduo 1 de 1

Inumação	Individual
-----------------	------------

Conservação	Razoável Sem FC nem RE
--------------------	---------------------------



Tártaro dentário	Grau 0
-------------------------	--------

Estudo anterior Cunha (2011)

Estimativa idade 3 anos \pm 12 meses pela erupção dentária; 2-3 anos pelo comprimento da diáfise do úmero direito; 18-30 meses pelo comprimento da diáfise do rádio esquerdo; 24-30 meses pelo comprimento das diáfises do fémur direito e tibia esquerda; < 3 anos pela fusão neurocentral das vértebras

Idade	Sexo	Estatura
2 anos \pm 8 meses	Indeterminado	Não determinada

Robustez	Não aplicável
-----------------	---------------

Achatamento	Não aplicável
--------------------	---------------

Patologias/observações
<p>Alguma dúvida na idade, podendo eventualmente ser 3 anos \pm 1 ano</p> <p>Cárie</p> <p>Pit</p> <p>Bastante porosidade na parte anterior da mandíbula</p>

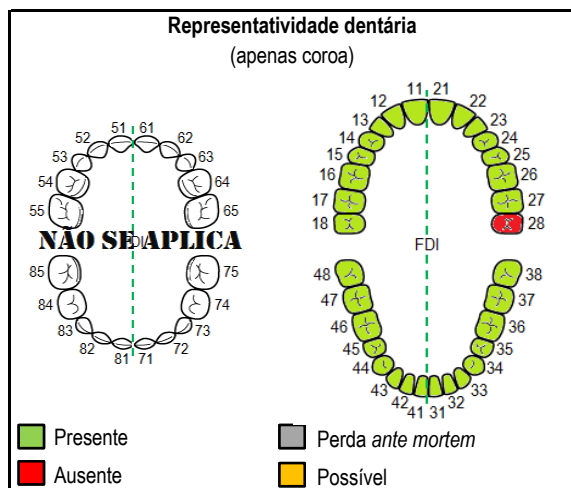
FC - ficha de campo; RE - relatório de escavação

R1

Sepultura 91A/376 Indivíduo 1 de 1

Inumação	Individual, em fossa (RE)
-----------------	---------------------------

Conservação	Boa
--------------------	-----



Tártaro dentário	Grau 0, grau 1, grau 3 e grau 4
-------------------------	---------------------------------

Estudo anterior Cunha (2011)	Incisivos centrais inferiores com afastamento em V Ossos wormianos supranumerários 1 falange proximal das mãos com cor esverdeada - anel referido no relatório de escavação Possível caso de osteocondrite dissecante
-------------------------------------	--------------------------------------------------------------------------------------------------------------------------------------------------------------------------------------------------------------------------------

RE - relatório de escavação

Idade	Sexo	Estatura
> 30 anos 60±13 anos	Feminino	157 - 172 cm (15 cm)

Robustez	Tíbia esquerda não robusta
-----------------	----------------------------

Achatamento	Sem achatamento (ulnas, fêmures, tíbia esquerda)
--------------------	--------------------------------------------------

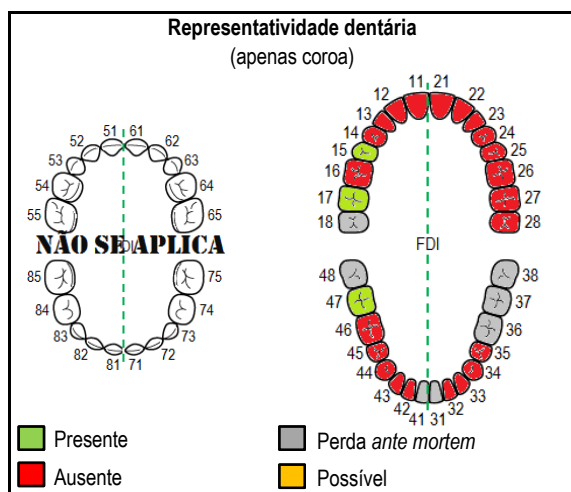
Patologias/observações	Raízes 31, 41 e 42 muito pequenas, pouco maiores que coroas Doença periodontal Hipoplasia linear do esmalte, <i>cribra orbitalia</i> e hiperostose porótica no occipital Pits radiculares no 17 e 18; fusão das raízes do 14 e do 26; eventual pit no 38 <i>Foramen</i> mentoniano bifurcado <i>Foramina</i> na arcada supraorbitária esquerda Estudo anterior Cunha (2011) (continuação) <i>Foramen</i> nutritivo alargado em falanges, 1º metacárpico esquerdo e clavícula direita - pode ser doença de Gaucher ou talassémia, principalmente a β-talassémia
-------------------------------	-------------------------------------------------------------------------------------------------------------------------------------------------------------------------------------------------------------------------------------------------------------------------------------------------------------------------------------------------------------------------------------------------------------------------------------------------------------------------------------------------------------------------------------------------------------------------------------

R115

Sepultura 91A/379 Indivíduo 1 de 2

Inumação	Dupla, em fossa (FC)
-----------------	----------------------

Conservação	Muito desagregado e fragmentado (FC)
--------------------	--------------------------------------



Tártaro dentário	Entre grau 0 e grau 1
-------------------------	-----------------------

Estudo anterior Costa (2013)	Poderá existir um 3º indivíduo (FC)
-------------------------------------	-------------------------------------

FC - ficha de campo; RE - relatório de escavação

Idade	Sexo	Estatura
36-50 anos	Masculino	150-155 cm (5 cm)

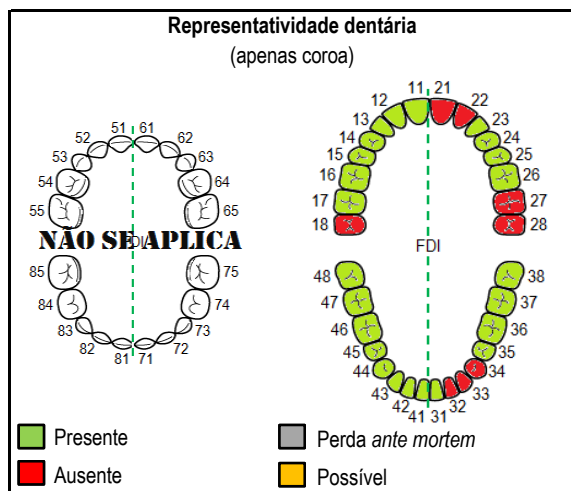
Robustez	Não determinada
-----------------	-----------------

Achatamento	Não determinado
--------------------	-----------------

Patologias/observações	Cáries Dentes 48 e 38 possivelmente perdidos <i>ante mortem</i> Fratura de esmalte <i>ante mortem</i> na superfície bucal do 14 <i>Cribra orbitalia</i> <i>Foramina</i> supraorbitários <i>Torus</i> palatino Persistência sutura supranasal
-------------------------------	----------------------------------------------------------------------------------------------------------------------------------------------------------------------------------------------------------------------------------------------------------------

Inumação	Dupla, em fossa (RE)
-----------------	----------------------

Conservação	Sem FC nem referência no RE
--------------------	-----------------------------



Tártaro dentário	Grau 0, grau 1 e grau 2
-------------------------	-------------------------

Estudo anterior Cunha (2011)	<p>Tíbia esquerda relativamente maior que a média em relação ao fémur esquerdo</p> <p>Possível fratura com calo ósseo na tíbia direita</p> <p>Molares com 7 cúspides; dente 21 em shovel</p> <p>Sacralização da 1ª vértebra coccígea</p>
-------------------------------------	------------------------------------------------------------------------------------------------------------------------------------------------------------------------------------------------------------------------------------------

FC - ficha de campo; RE - relatório de escavação

Idade	Sexo	Estatuta
21-25 anos	Feminino	160 - 169 cm (9 cm)

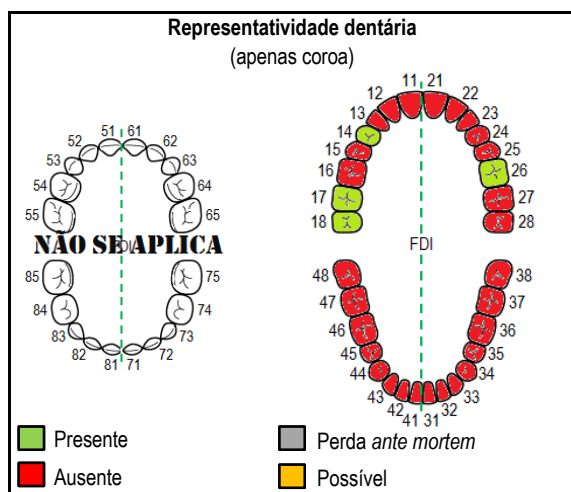
Robustez	Tíbia esquerda robusta
-----------------	------------------------

Achatamento	<p>Ulna direita achatada</p> <p>Fêmures não achatados</p> <p>Tíbias não achatadas</p>
--------------------	---------------------------------------------------------------------------------------

Patologias/observações	<p>Cárie</p> <p>Eventual fratura de esmalte <i>ante mortem</i></p> <p>Hipoplasia linear do esmalte, <i>foramen caecum molare</i> e pits</p> <p>Muito espaço entre caninos e incisivos e também entre 11 e 12</p>
-------------------------------	------------------------------------------------------------------------------------------------------------------------------------------------------------------------------------------------------------------

Inumação	Dupla, em fossa (RE)
-----------------	----------------------

Conservação	<p>Apenas presente o crânio</p> <p>Sem FC nem referência no RE</p>
--------------------	--------------------------------------------------------------------



Tártaro dentário	Grau 0, grau 2 e grau 3
-------------------------	-------------------------

Estudo anterior -	<p>Sexo não pode ser confirmado, uma vez que a observação depende da maturidade, que não foi possível estabelecer</p> <p>Forâmen supraorbitário e múltiplos foramina zigomático-faciais</p> <p>Espessamento da camada interna do crânio</p>
--------------------------	---------------------------------------------------------------------------------------------------------------------------------------------------------------------------------------------------------------------------------------------

FC - ficha de campo; RE - relatório de escavação

Idade	Sexo	Estatuta
Não determinada	Feminino	Não determinada

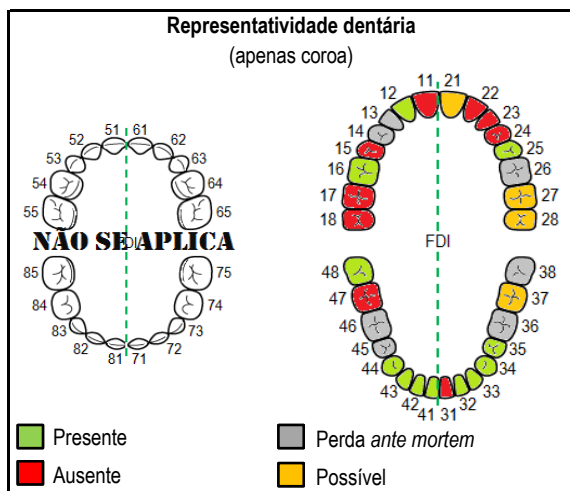
Robustez	Não determinada
-----------------	-----------------

Achatamento	Naõ determinada
--------------------	-----------------

Patologias/observações	<p>Cáries</p> <p>Possível pit no 26</p> <p><i>Cribra orbitalia</i> não observável</p> <p>Doença de Paget ?</p>
-------------------------------	----------------------------------------------------------------------------------------------------------------

Inumação	Individual, em fossa (RE)
-----------------	---------------------------

Conservação	Bastante completo, mas mal preservado e muito fragmentado (sem FC nem ref ^a no RE)
--------------------	-----------------------------------------------------------------------------------------------



Tártaro dentário	Grau 0, grau 1, grau 2, grau 3 e grau 4
-------------------------	-----------------------------------------

Estudo anterior Carmo (2011)

Idade	Sexo	Estatura
20-35 anos	Feminino	138,94 - 160-75 cm * (21,78 cm)

Robustez
Fémur esquerdo e tíbias robustos

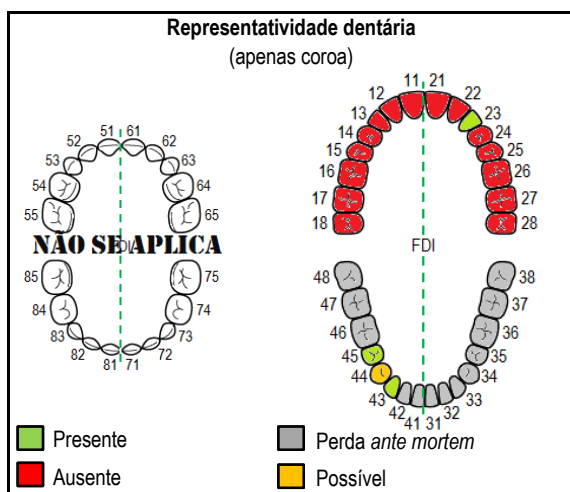
Achatamento
Fémur direito e tíbia esquerda sem achatamento

Patologias/observações
<p>Cáries Quistos nos dentes 13, 15-16, 21, 23-24, 25, 26 Doença periodontal Hipoplasia linear do esmalte, <i>cribra orbitalia</i>; pit na superfície oclusal do 48 Muita porosidade no palato e nos alvéolos do maxilar; crescimento ósseo nas suturas do palato Suturas metópica e supranasal bem visíveis Foramen supraorbitário Um dente não identificado, com cárie 8, provavelmente superior ou raiz de molar Dentes 21, 27, 28 e 37 sem possibilidade de confirmação; apenas fragmentos de raiz e cárie 8 bem visível</p> <p>* Obtiveram-se diversos valores, por medição de diversos ossos, sendo o mais baixo e o mais elevado os referidos</p>

FC - ficha de campo; RE - relatório de escavação

Inumação	Individual, em fossa (RE)
-----------------	---------------------------

Conservação	Sem FC nem referência no RE
--------------------	-----------------------------



Tártaro dentário	Grau 0
-------------------------	--------

Estudo anterior Cunha (2011)
<p>Patologia infecciosa do lado direito da mandíbula, com orifício de drenagem na face bucal Alteração da superfície óssea da fíbula direita - possível periostite Chanfradura supraorbitária Possível caso de osteocondrite dissecante</p>

Idade	Sexo	Estatura
36-66 anos	Feminino	144 - 158 cm (14 cm)

Robustez
Úmero esquerdo e ulna direita robustos

Achatamento
Úmero esquerdo, ulna direita, fêmures e tíbias não achatados Ulna esquerda achatada

Patologias/observações
<p>Cáries Abscesso agudo no 32 Dentes 32, 33, 34, 35 e 42 possivelmente perdidos <i>ante mortem</i> Hipoplasia do esmalte dentário A mandíbula apresenta elevada destruição <i>post mortem</i>, impedindo a observação da lesão infecciosa referida por Cunha (2011)</p>

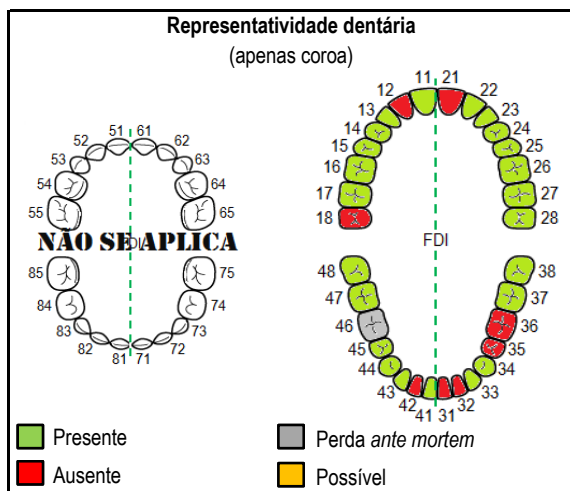
FC - ficha de campo; RE - relatório de escavação

R3

Sepultura 92A/387 Indivíduo 1 de 2

Inumação	Dupla Individual, em fossa (RE)
-----------------	------------------------------------

Conservação	Incompleto, em elevado grau de fragmentação (sem FC)
--------------------	---------------------------------------------------------



Tártaro dentário	Grau 1 em todos os dentes
-------------------------	---------------------------

Estudo anterior Carmo (2011)	Foram encontrados 3 anéis nesta sepultura, 2 brincos com fragmentos têxteis e 1 medalha 2 brincos, 1 anel e 1 medalhão (RE)
-------------------------------------	--------------------------------------------------------------------------------------------------------------------------------

FC - ficha de campo; RE - relatório de escavação

Idade	Sexo	Estatura
Em anos: 15-18; 18-25; 16-20; 14-18; 15-21; 15-19	Indeterminado	Não determinada

Robustez	Não determinada
-----------------	-----------------

Achatamento	Não determinado
--------------------	-----------------

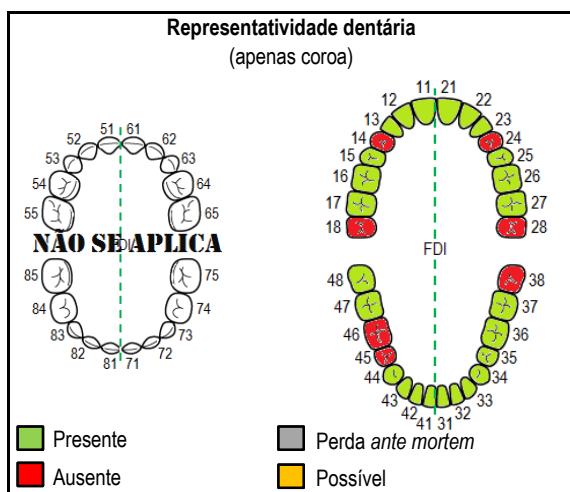
Patologias/observações	Quisto no 21 Hipoplasia linear do esmalte e <i>cribra orbitalia</i>
-------------------------------	------------------------------------------------------------------------

R4

Sepultura 92A/388 Indivíduo 1 de 1

Inumação	Individual, em fossa (RE)
-----------------	---------------------------

Conservação	Sem FC nem referência no RE
--------------------	-----------------------------



Tártaro dentário	Provável estado extremo de tártaro em todos os dentes - grau 4
-------------------------	----------------------------------------------------------------

Estudo anterior Cunha (2011)	Lesão em forma de depressão 5 mm profundidade x 12 mm diâmetro na face superior do corpo de uma vértebra - pode ser trauma, infecção ou tafonomia
-------------------------------------	---------------------------------------------------------------------------------------------------------------------------------------------------

FC - ficha de campo; RE - relatório de escavação

Idade	Sexo	Estatura
< 18-20 anos	Aparenta ser feminino	143 - 157 cm (14 cm)

Robustez	Úmero esquerdo robusto
-----------------	------------------------

Achatamento	Não determinado
--------------------	-----------------

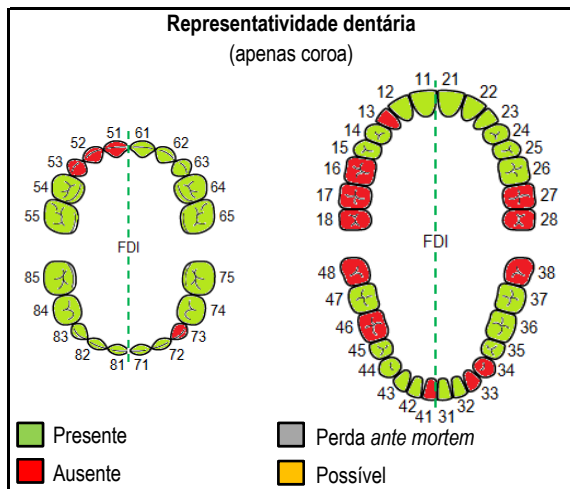
Patologias/observações	Cárie no 16 Faceta bucal dos dentes totalmente coberta por espessa camada de tártaro Hipoplasia linear do esmalte e pits <i>Perikymata</i> no 11 Raízes do 17 fundidas
-------------------------------	------------------------------------------------------------------------------------------------------------------------------------------------------------------------------------

R131
R132

Sepultura **92A/391** Indivíduo 1 de 1

Inumação	Individual, em fossa (RE)
-----------------	---------------------------

Conservação	Bastante fragmentado Sem FC nem referência no RE
--------------------	-----------------------------------------------------



Tártaro dentário	Grau 0
-------------------------	--------

Estudo anterior Carmo (2011)
Desenvolvimento ósseo indica idade entre 3-6 anos e < 8 anos

Idade	Sexo	Estatura
5 anos ± 1, 5 anos	Indeterminado	Não determinada

Robustez	Não aplicável
-----------------	---------------

Achatamento	Não aplicável
--------------------	---------------

Patologias/observações

Nenhum dente permanente erupcionado mas com diversas hipoplasias lineares de esmalte
 Dentição decídua apresenta diversos defeitos de desenvolvimento do esmalte: pits; sulco na faceta bucal do 84; degraus nas cúspides distobucais do 74, 75, 84 e 85; degrau na cúspide distolingual do 54
 Cáries distais e mesiais (manchas) dos 74, 75, 81, 82, 83 e 84
 Raízes do 54 e 55 fundidas

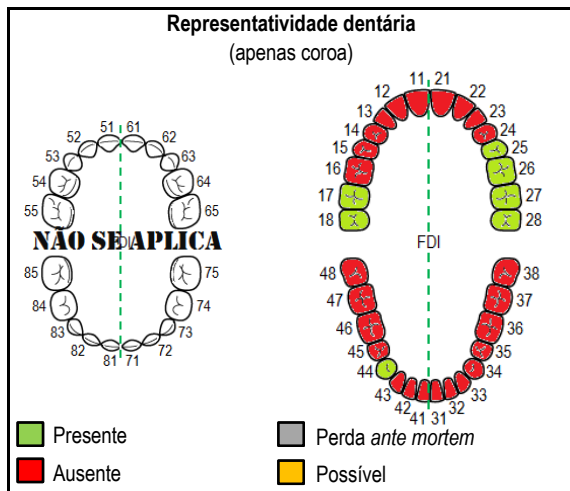
FC - ficha de campo; RE - relatório de escavação

R130

Sepultura **92A/394** Indivíduo 1 de 1

Inumação	Individual, em fossa (RE)
-----------------	---------------------------

Conservação	Sem FC nem referência no RE
--------------------	-----------------------------



Tártaro dentário	Grau 0, grau 2 e grau 4
-------------------------	-------------------------

Estudo anterior Cunha (2011)
Frontal com patologia na face interna com remodelação e espessamento ósseos, possível hiperostose frontal interna ou doença de Paget, possivelmente esta; possível trauma tibia direita
Retrimento alveolar no maxilar mais grave posteriormente, bilateral

Idade	Sexo	Estatura
28-57 anos	Masculino	162 - 171 cm (9 cm)

Robustez	Rádio e ulna esquerdos robustos
-----------------	---------------------------------

Achatamento	Ulnas, fémur esquerdo e tíbias sem achatamento
--------------------	------------------------------------------------

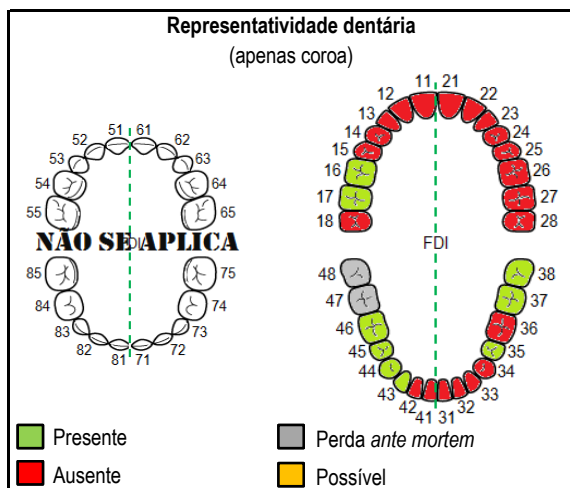
Patologias/observações

Cárie
 Pit no 26
 Eventual fratura *ante mortem* no 26
 Dentes 25, 26, 27 e 28 com hipercimentose
Cribrá orbitalia não observável
 Muita destruição tafonómica do maxilar

FC - ficha de campo; RE - relatório de escavação

Inumação	Individual, em fossa (RE)
-----------------	---------------------------

Conservação	Ossos presentes na maioria incompletos Sem FC nem referência no RE
--------------------	-----------------------------------------------------------------------



Tártaro dentário	Grau 0, grau 1 e grau 2
-------------------------	-------------------------

Estudo anterior Carmo (2011)	5º metatársico direito com curvatura anormal, sem aparente quebra do osso; este tipo de lesão é maioritariamente causada por traumatismo direto, estiramento muscular violento ou esforços repetidos (fratura por fadiga, frequentes nestes ossos e causadas por marchas prolongadas)
-------------------------------------	---------------------------------------------------------------------------------------------------------------------------------------------------------------------------------------------------------------------------------------------------------------------------------------

FC - ficha de campo; RE - relatório de escavação

Idade	Sexo	Estatura
Adulto	Masculino	147,59 - 180,74 cm * (33,15 cm)

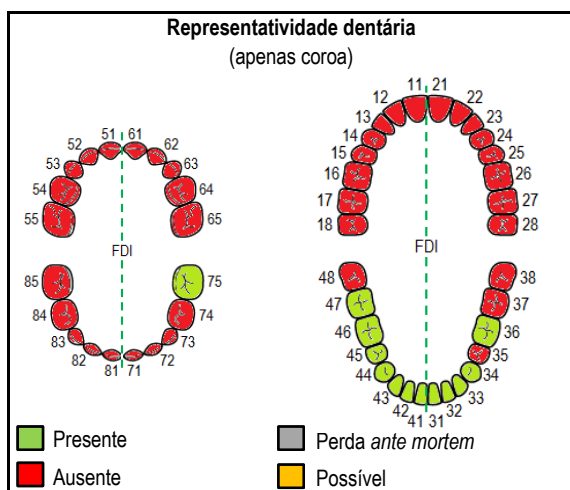
Robustez	Tibia esquerda robusta
-----------------	------------------------

Achatamento	Fémur esquerdo e tíbias sem achatamento
--------------------	-----------------------------------------

Patologias/observações	<p>Cárie</p> <p>Hipoplasia linear do esmalte e pits</p> <p>Fusão das raízes do 17</p> <p>Eventual otite - espícula no canal auditivo, bilateralmente, também com alguma porosidade no processo mastoide</p> <p>* Obtiveram-se diversos valores, por medição de diversos ossos, sendo o mais baixo e o mais elevado os referidos</p>
-------------------------------	-------------------------------------------------------------------------------------------------------------------------------------------------------------------------------------------------------------------------------------------------------------------------------------------------------------------------------------

Inumação	Individual, em fossa (FC)
-----------------	---------------------------

Conservação	Muito desagregado e fragmentação média (FC)
--------------------	---------------------------------------------



Tártaro dentário	Grau 0
-------------------------	--------

Estudo anterior Costa (2013)	Idade estimada 15-19 anos FC: idade 15-20; também possível hidrocefalia ?
-------------------------------------	------------------------------------------------------------------------------

FC - ficha de campo; RE - relatório de escavação

Idade	Sexo	Estatura
10 anos ± 2,5 anos	Indeterminado	Não determinada

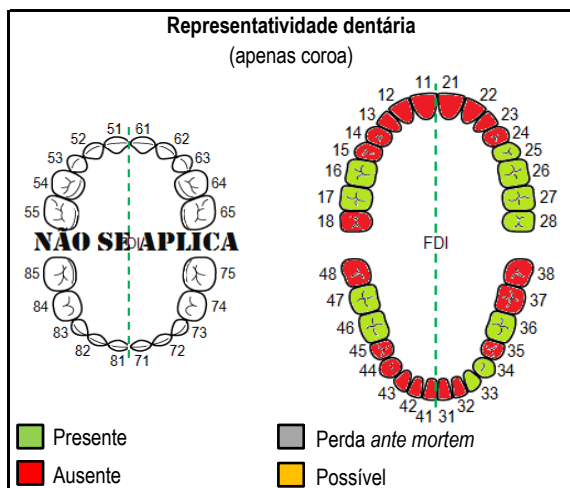
Robustez	Não aplicável
-----------------	---------------

Achatamento	Não aplicável
--------------------	---------------

Patologias/observações	<p>Presença do 75 ainda bem implantado e 33 mal posicionado, embora não completamente erupcionado; presença deste dente indica a idade estimada; no entanto, pode simplesmente ter ocorrido retenção do mesmo</p> <p>Hipoplasias lineares de esmalte e pits</p>
-------------------------------	-----------------------------------------------------------------------------------------------------------------------------------------------------------------------------------------------------------------------------------------------------------------

Inumação	Individual, em fossa (FC)
-----------------	---------------------------

Conservação	Desagregação e fragmentação médias (FC)
--------------------	-----------------------------------------



Tártaro dentário	Grau 0, grau 1 e grau 2
-------------------------	-------------------------

Estudo anterior Costa (2013)	Estimativa de idade à morte 20-35 anos
-------------------------------------	----------------------------------------

Idade	Sexo	Estatura
15 anos±3 anos até 21 anos	Feminino	Não determinada

Robustez	Não determinada
-----------------	-----------------

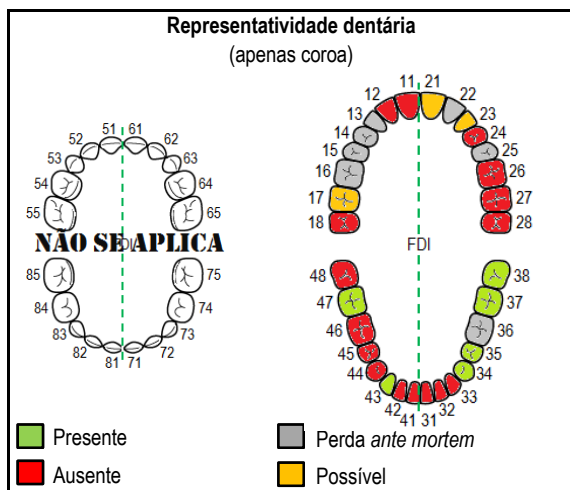
Achatamento	Não determinado
--------------------	-----------------

Patologias/observações	Hipoplasia linear do esmalte; pit no 46 Mandíbula bastante pequena Presença de formação de esmalte anômala no 28 - rx parece revelar concrecência
-------------------------------	---------------------------------------------------------------------------------------------------------------------------------------------------------

FC - ficha de campo

Inumação	Individual, em fossa (FC)
-----------------	---------------------------

Conservação	Bem representado mas maioria dos ossos fragmentada
--------------------	----------------------------------------------------



Tártaro dentário	Grau 1
-------------------------	--------

Estudo anterior Carmo (2011)	Depressão no crânio na região do frontal, próximo da sutura sagital, somente na tábua externa (39,39 x 10,14 mm) Exostose óssea no fêmur direito cujo crescimento ósseo aparenta ser miosite ossificante traumática
-------------------------------------	------------------------------------------------------------------------------------------------------------------------------------------------------------------------------------------------------------------------

Idade	Sexo	Estatura
43-55 anos	Masculino	148,06 - 170,88 cm * (22,82 cm)

Robustez	Úmero esquerdo robusto
-----------------	------------------------

Achatamento	Não determinado
--------------------	-----------------

Patologias/observações	Cárie Quistos no 13, 14 e 15 Dentes 13, 14 e 36 possivelmente perdidos <i>ante mortem</i> Dentes 17, 21 e 23 sem possibilidade de confirmação Doença periodontal no maxilar Alguma hipercimentose na raiz do 37 Hipoplasia linear do esmalte; <i>foramen caecum molare</i> Persistência de sutura metópica, com alguma porosidade intracraniana ao longo da mesma
	* Obtiveram-se diversos valores, por medição de diversos ossos, sendo o mais baixo e o mais elevado os referidos

FC - ficha de campo; RE - relatório de escavação

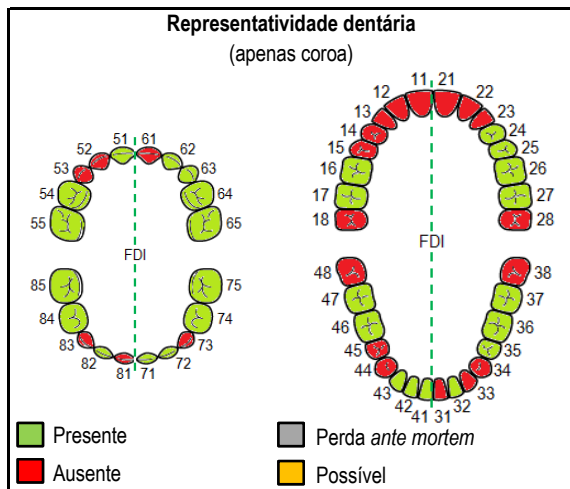
R11
R12

Sepultura **92A/399** Indivíduo 1 de 1

Inumação	Individual, em fossa (RE)
-----------------	---------------------------

Conservação	Sem FC nem referência no RE
--------------------	-----------------------------

Idade	Sexo	Estatura
5 anos ± 1,5 anos	Indeterminado	Não determinada



Tártaro dentário	Grau 0
-------------------------	--------

Estudo anterior Cunha (2011)
6 anos ± 24 meses (erupção dentária); 5-7 anos comprimento diáfises ossos longos; 6-8 anos comprimentos diáfise fêmur esquerdo

Robustez	Não aplicável
-----------------	---------------

Achatamento	Não aplicável
--------------------	---------------

Patologias/observações
Cárie nos decíduos
Hipoplasia linear do esmalte e pits nos permanentes, pit no 85 e *cribra orbitalia*

FC - ficha de campo; RE - relatório de escavação

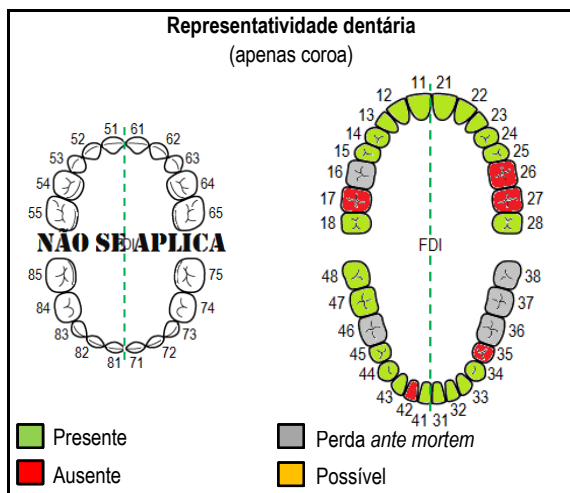
R2

Sepultura **92A/402** Indivíduo 1 de 1

Inumação	Individual, em fossa (RE)
-----------------	---------------------------

Conservação	Sem FC nem referência no RE
--------------------	-----------------------------

Idade	Sexo	Estatura
45-74 anos	Masculino	153 - 168 cm (15 cm)



Tártaro dentário	Grau 0, grau 1 e grau 2
-------------------------	-------------------------

Estudo anterior Cunha (2011)
Chanfradura supraorbitária lado direito

Robustez	Úmero, rádio e ulna esquerdos robustos
-----------------	----------------------------------------

Achatamento	Úmeros, fêmures e ulna esquerda sem achatamento Ulna direita com achatamento
--------------------	---------------------------------------------------------------------------------

Patologias/observações
Cárie
Hipoplasia linear do esmalte; sulco na superfície oclusal do 38
Sutura do palato com crescimento ósseo, talvez indicando processo infeccioso mas pode ser apenas *torus palatino*
Cribra orbitalia e hiperostose porótica não observáveis

FC - ficha de campo; RE - relatório de escavação

R10

Sepultura 92A/403 Indivíduo 1 de 1

Inumação	Individual, em fossa (RE)	Idade	Sexo	Estatura
Conservação	Sem FC nem referência no RE	46-77 anos	Feminino	150 - 164 cm (14 cm)
Representatividade dentária (apenas coroa)		Robustez Rádio esquerdo não robusto Tíbia esquerda robusta		Achatamento Ulnas e tíbias sem achatamento
		Patologias/observações Cáries Doença periodontal no 16, 17, 24, 26 e 45 Provável abscesso agudo no 24, quistos no 26 e 45 (este, eventualmente abscesso agudo); granuloma no 16 com hiper cementose e granuloma no 17; lesão osteolítica junto ao 38 Dente 26 provavelmente perdido <i>ante mortem</i> Dente 23 impactado Hipoplasia de esmalte linear e <i>cribra orbitalia</i> , pit no 14 <i>Foramina</i> supraorbitário bilateral Otite bilateral, com espículas, mas mais à direita		
Tártaro dentário Grau 0 e grau 1				
Estudo anterior Cunha (2011) Vestígios sutura supranasal Possível caso de osteocondrite dissecante				

FC - ficha de campo; RE - relatório de escavação

R120

Sepultura 92A/404 Indivíduo 1 de 1

Inumação	Individual, em fossa (RE)	Idade	Sexo	Estatura
Conservação	Sem FC nem referência no RE	15-21 anos	Possivelmente feminino	Não determinada
Representatividade dentária (apenas coroa)		Robustez Não determinada		Achatamento Ulnas e fêmures sem achatamento
		Patologias/observações Hipoplasia linear do esmalte, pits e provável <i>foramen caecum molare</i> , embora não se veja orifício Ápex do 21 aberto		
Tártaro dentário Grau 0 e grau 1				
Estudo anterior Cunha (2011) Fusão das epífises distais dos úmeros e cabeças não fundidas apontam para 15-17 anos; fusão dos pequenos trocânteres dos fêmures aponta para 16-17 anos; erupção dentária aponta para 15-21 anos				

FC - ficha de campo; RE - relatório de escavação

Inumação	Individual, em fossa (RE)	Idade	Sexo	Estatura
Conservação	Bastante incompleto e fragmentado Sem FC nem referência no RE	Adulto	Masculino	167,72 - 174,62 (6,9 cm)
Representatividade dentária (apenas coroa)		Robustez	Achatamento	
<p>NÃO SE APLICA</p> <p>FDI</p> <p> ■ Presente ■ Perda <i>ante mortem</i> ■ Ausente ■ Possível </p>		Não determinada	Tíbia esquerda sem achatamento	
Tártaro dentário		Patologias/observações		
Grau 1		<p>Hipercimentose no 24</p> <p>Hemiacrada mandibular direita com aparentes sinais de remodelação alveolar e osteófito junto ao <i>foramen</i> mandibular; dentes 14, 17, 18, 44, 45, 46 e 47 possivelmente perdidos <i>ante mortem</i></p> <p>Hipoplasia linear do esmalte</p> <p>Persistência das suturas metópica (menos visível) e supranasal</p> <p>Um molar superior direito - provavelmente 16 - mas que não se adapta ao maxilar - outro indivíduo?</p>		
Estudo anterior Carmo (2011)				

FC - ficha de campo; RE - relatório de escavação

Inumação	Individual, em fossa (RE)	Idade	Sexo	Estatura
Conservação	Incompleto e muito fragmentado Sem FC nem referência no RE	Adulto	Masculino	156,51 - 176,76 * (20,25 cm)
Representatividade dentária (apenas coroa)		Robustez	Achatamento	
<p>NÃO SE APLICA</p> <p>FDI</p> <p> ■ Presente ■ Perda <i>ante mortem</i> ■ Ausente ■ Possível </p>			Tíbias sem achatamento	
Tártaro dentário		Patologias/observações		
Grau 0, grau 1, grau 2 e grau 3		<p>Cáries</p> <p>Hipoplasia linear do esmalte, pits, defeito em degrau no 16 e 18 e <i>perikymata</i> no 12</p> <p>Alguns fragmentos não identificados, entre os quais dois molares inferiores, talvez 37 e 46, mas do 37 não é possível retirar qualquer informação</p> <p>Dente 45 desfez-se ao terminar observação</p>		
Estudo anterior Carmo (2011)		* Obtiveram-se diversos valores, por medição de diversos ossos, sendo o mais baixo e o mais elevado os referidos		

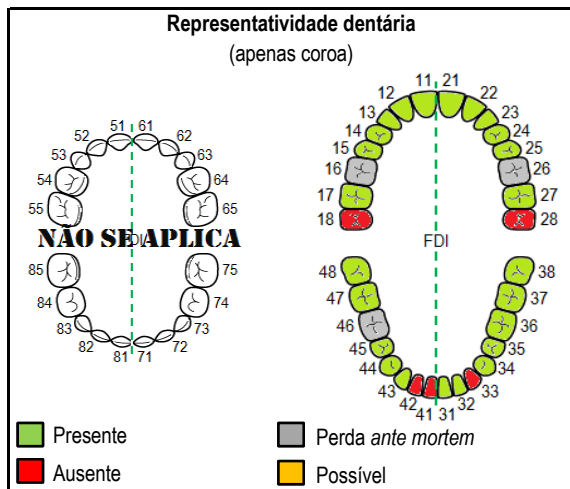
FC - ficha de campo; RE - relatório de escavação

R71

Sepultura 92A/412 Indivíduo 1 de 1

Inumação	Individual, em fossa (RE)
-----------------	---------------------------

Conservação	Incompleto e fragmentado Sem FC nem referência no RE
--------------------	---------------------------------------------------------



Tártaro dentário	Grau 1
-------------------------	--------

Estudo anterior Carmo (2011)	3ª falange proximal mão direita e esquerda apresentam orifício circular, contornos remodelados na superfície palmar da extremidade distal dos ossos - podem representar doença da Gaucher ou β -Thalassemia major
-------------------------------------	-------------------------------------------------------------------------------------------------------------------------------------------------------------------------------------------------------------------------

FC - ficha de campo; RE - relatório de escavação

Idade	Sexo	Estatura
Adulto	Masculino	152,66 - 173,3 cm * (20,64 cm)

Robustez	Fémur direito robusto
-----------------	-----------------------

Achatamento	Fêmures com achatamento
--------------------	-------------------------

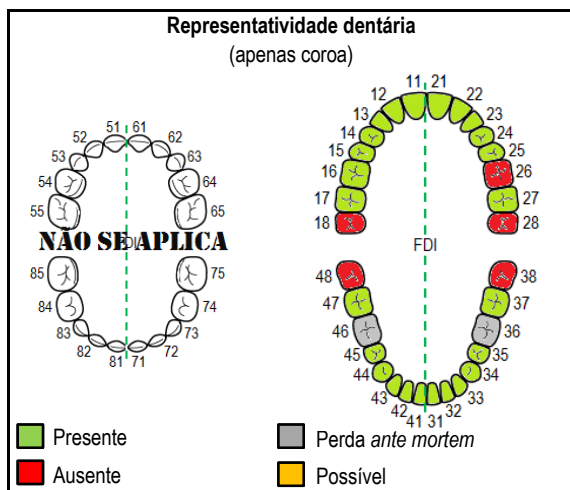
Patologias/observações	<p>Cáries Pits; uma depressão no esmalte do 22 Âpex aberto do 11, 12, 21, 22, 31</p> <p>* Obtiveram-se diversos valores, por medição de diversos ossos, sendo o mais baixo e o mais elevado os referidos</p>
-------------------------------	----------------------------------------------------------------------------------------------------------------------------------------------------------------------------------------------------------------------

R72

Sepultura 92A/415 Indivíduo 1 de 1

Inumação	Individual, em fossa (FC)
-----------------	---------------------------

Conservação	Bem representado mas muito fragmentado
--------------------	----------------------------------------



Tártaro dentário	Grau 0, grau 1 e grau 2
-------------------------	-------------------------

Estudo anterior Carmo (2011)	Persistência da sutura supranasal Úmero direito com depressão e saliência óssea na superfície anterior do osso
-------------------------------------	-------------------------------------------------------------------------------------------------------------------

FC - ficha de campo; RE - relatório de escavação

Idade	Sexo	Estatura
20-24 anos	Indeterminado	150,65 - 169,5 cm * (18,85 cm)

Robustez	Não determinada
-----------------	-----------------

Achatamento	Tíbias sem achatamento
--------------------	------------------------

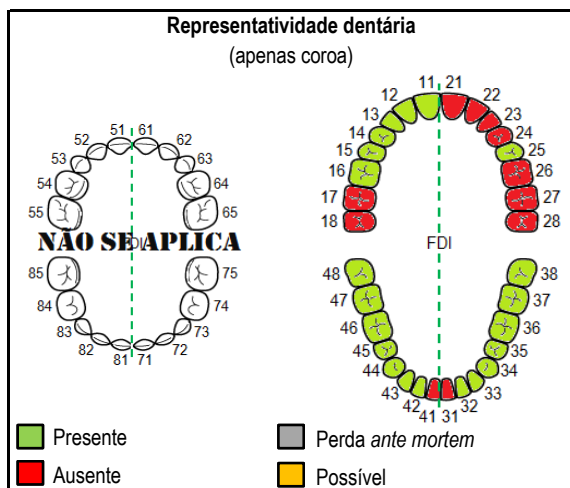
Patologias/observações	<p>Cáries Ligeira torção para distal do 35, pelo que a cárie na superfície distal acaba por estar em posição de superfície bucal Quisto (?) no 16 Hipoplasia linear do esmalte, pits e sulcos; depressão manchada na face labial do 13 e ausência de esmalte mas com contorno suave e regular no 25; depressão também na face lingual do 42; <i>foramen caecum molare</i> Fusão das raízes do 24 Aparente agênese dos 18 e 28 (??)</p> <p>* Obtiveram-se diversos valores, por medição de diversos ossos, sendo o mais baixo e o mais elevado os referidos</p>
-------------------------------	------------------------------------------------------------------------------------------------------------------------------------------------------------------------------------------------------------------------------------------------------------------------------------------------------------------------------------------------------------------------------------------------------------------------------------------------------------------------------------------------------------------------------------------------------------------------------------

R73

Sepultura 92A/418 Indivíduo 1 de 1

Inumação	Individual, em fossa (RE)
-----------------	---------------------------

Conservação	Sem FC nem referência no RE
--------------------	-----------------------------



Tártaro dentário	Grau 0, grau 1 e grau 2
-------------------------	-------------------------

Estudo anterior Cunha (2011)
Possível caso de brucelose
<i>Foramen</i> supraorbitário esquerdo e chanfradura supraorbitária direita
Alterações da superfície óssea da fíbula esquerda com cloaca de drenagem; lesão em vértebra - trauma, infecção ou tafonomia?

FC - ficha de campo; RE - relatório de escavação

Idade	Sexo	Estatura
45-74 anos	Masculino	161 - 170 cm (9 cm)

Robustez
Rádio direito e tibia esquerda robustos

Achatamento
Ulna direita, fêmures e tíbias sem achatamento

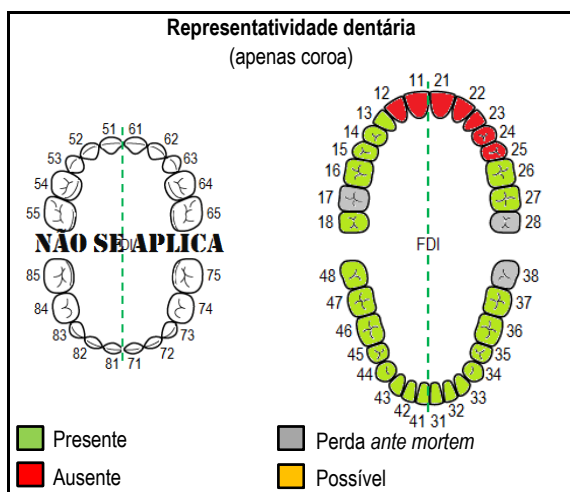
Patologias/observações
Cáries
Hipoplasia linear do esmalte, pits, defeito do esmalte no 11 (<i>fratura ante mortem</i> ?)
Persistência de sutura supranasal
Possível otite no lado esquerdo, com porosidade no processo mastoide e junto ao canal auditivo, mas mais à esquerda e com espícula no canal, deste lado
Ossos supranumerários em algumas suturas cranianas

R87

Sepultura 92A/423 Indivíduo 1 de 1

Inumação	Individual, em fossa (RE)
-----------------	---------------------------

Conservação	Bem representado mas fragmentado Sem FC nem referência no RE
--------------------	-----------------------------------------------------------------



Tártaro dentário	Grau 0, grau 1, grau 2, grau 3 e grau 4
-------------------------	-----------------------------------------

Estudo anterior Carmo (2011)
Fêmures, tíbias e fíbulas com estriação, periostite e deposição lamelar ao longo das diáfises; tibia direita com depressão 2 cm comprimento x 2 mm profundidade; fíbula direita com periostite na superfície anterior, de morfologia distinta da normal, caracterizada pela presença de ondulações

FC - ficha de campo; RE - relatório de escavação

Idade	Sexo	Estatura
35-50 anos	Masculino	140,26 - 173,33 cm * (33,04 cm)

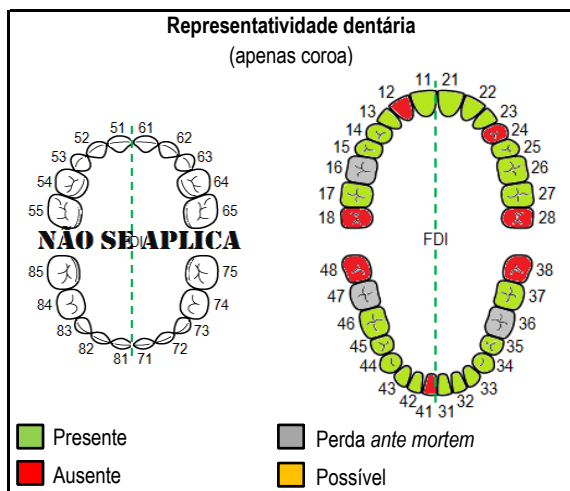
Robustez
Úmeros robustos

Achatamento
Tíbia direita sem achatamento

Patologias/observações
Cáries
Quisto no 17, eventualmente abscesso - parece haver canais de drenagem para o lado bucal
Eventualmente doença periodontal no 13 e 14, mas também muita destruição tafonômica; alguma destruição alveolar no 26 e 47
Possível perda <i>ante mortem</i> do 28 e de 38; perda <i>ante mortem</i> do 17
Presença sutura supranasal
Eventual otite no lado direito, com espícula no canal auditivo; porosidade processo mastoide e canal auditivo bilateral
Idade estimada através do desenvolvimento do dente 38
<i>Foramen</i> supraorbitário esquerdo

Inumação	Individual, em fossa (RE)
-----------------	---------------------------

Conservação	Sem FC nem referência no RE
--------------------	-----------------------------



Tártaro dentário	Grau 0 e grau 1
-------------------------	-----------------

Estudo anterior Cunha (2011)
Dente 22 em forma shovel
Provável fratura do 5º metacárpico esquerdo com remodelação óssea

FC - ficha de campo; RE - relatório de escavação

Idade	Sexo	Estatura
40-70 anos	Feminino	147 - 161 cm (14 cm)

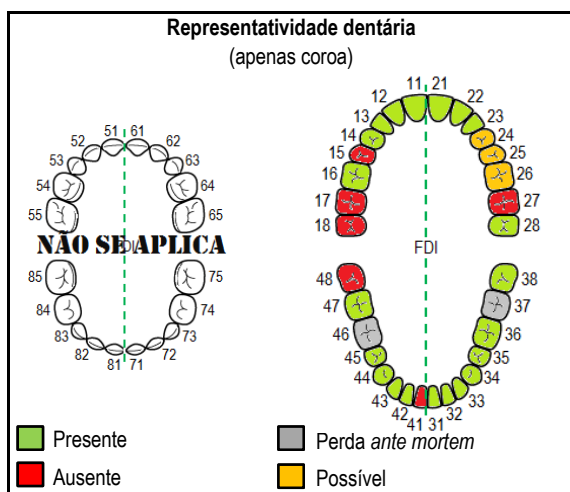
Robustez
Rádio direito robusto
Rádio esquerdo não robusto

Achatamento
Ulna direita e tibia esquerda com achatamento
Ulna esquerda, tibia direita e fêmures sem achatamento

Patologias/observações
Cárie
Hipoplasia linear de esmalte; pit no 22
Fusão das raízes do 17
Chanfradura supraorbitária esquerda; <i>foramina</i> supraorbitário direito; 2 <i>foramina</i> zigomáticos bilaterais

Inumação	Tripla, em fossa (RE)
-----------------	-----------------------

Conservação	Sem FC nem referência no RE
--------------------	-----------------------------



Tártaro dentário	Grau 0, grau 1, grau 2, grau 3 e grau 4
-------------------------	-----------------------------------------

Estudo anterior Cunha (2011)
Estimativa de idade baseada no FDI 28

FC - ficha de campo; RE - relatório de escavação

Idade	Sexo	Estatura
46-72 anos	Feminino	157 - 167 cm (10 cm)

Robustez
Ulna esquerda robusta

Achatamento
Ulna esquerda, fêmures e tíbias sem achatamento

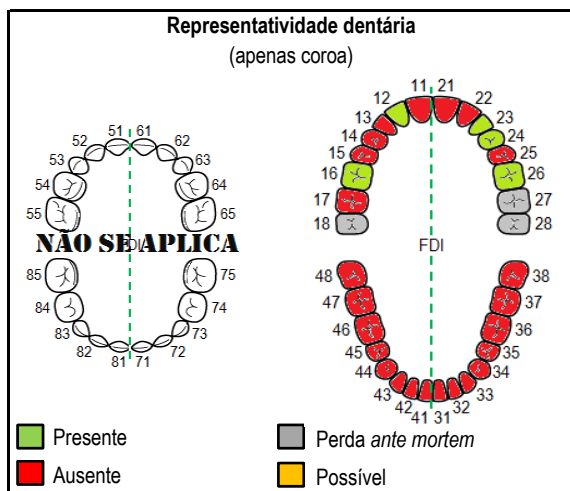
Patologias/observações
Cáries
Doença periodontal do 26, quisto (5-6 mm) no 26
Hipoplasia linear do esmalte e pits; hipercementose do 28; defeito de esmalte tipo degrau no 38
Hiperostose porótica; <i>cribra orbitalia</i> não observável
Dente 28 já com bastante tártaro; no entanto, dente 38 (<i>ex situ</i>) ainda não tem raiz completa e não existe qualquer sinal de erupção nem do 38 nem do 48; ápex do 16 aberto
Mandíbula relativamente pequena
<i>Foramen</i> supraorbitário direito

R77

Sepultura 92A/430 Indivíduo 2 de 3

Inumação	Tripla, em fossa (RE)
-----------------	-----------------------

Conservação	Sem FC nem referência no RE
--------------------	-----------------------------



Tártaro dentário	Grau 0 e grau 2
-------------------------	-----------------

Estudo anterior Cunha (2011)
Lesão endocraniana que afeta os 2 parietais junto à sutura sagital
Existência de dente supranumerário de pequenas dimensões situado entre o 12 e o 13
Possibilidade de o crânio não pertencer a este indivíduo, mas considerado como tal pelas características condizentes

FC - ficha de campo; RE - relatório de escavação

Idade	Sexo	Estatura
45-73 anos	Masculino	Não determinada

Robustez
Não determinada

Achatamento
Fêmures e tibia esquerda sem achatamento

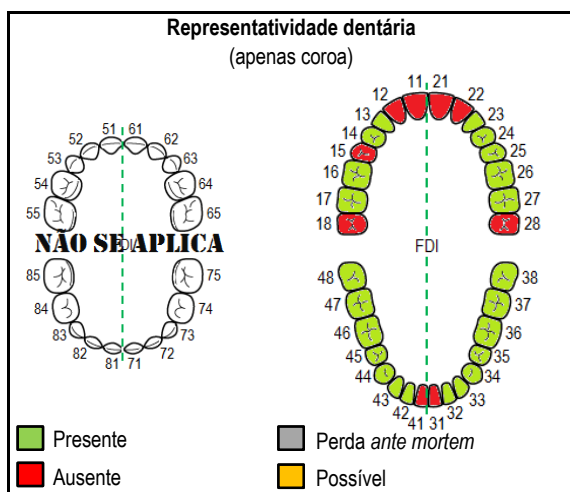
Patologias/observações
Cárie Quisto no 16 e abscesso agudo no 18; no 13 a destruição é <i>post mortem</i> ; muita porosidade e irregularidade no palato; dentes 18 e 28 possivelmente perdidos <i>ante mortem</i>
Doença periodontal
Hipoplasia linear do esmalte e <i>cribra orbitalia</i>
Persistência de sutura metópica e supranasal; <i>foramen</i> supraorbitário
Dente 12 em forma peg mas não possível de confirmar devido ao elevado grau de desgaste
<i>Foramen</i> supraorbitário direito
Supranumerários na sutura lambdoide
Recuperados 1 martelo e 1 bigorna

R78

Sepultura 92A/436 Indivíduo 1 de 2

Inumação	Dupla, em fossa (RE)
-----------------	----------------------

Conservação	Não referida Sem FC nem referência no RE
--------------------	---------------------------------------------



Tártaro dentário	Grau 2, grau 3 e grau 4
-------------------------	-------------------------

Estudo anterior Cunha (2011)
Erupção dentária indica > 21 anos e desgaste dentário > 30 anos

FC - ficha de campo; RE - relatório de escavação

Idade	Sexo	Estatura
> 30 anos	Feminino	158 - 168 cm (10 cm)

Robustez
Naõ determinada

Achatamento
Sem achatamento

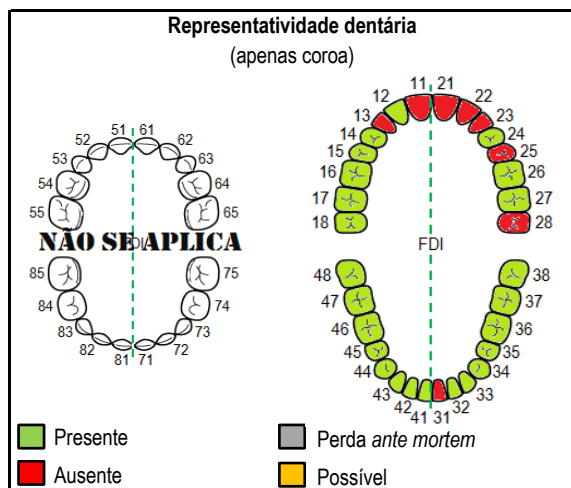
Patologias/observações
Cárie
Hipoplasia linear do esmalte, pits e defeitos tipo sulco; alguma hipercimentose do 35
Hiperostose porótica no occipital; também bastante porosidade supraorbitária (órbitas não presentes); <i>cribra orbitalia</i> não observável
Âpex do 38 aberto
Aparente repetição do dente 24
Chanfradura supraorbitária direita

R14

Sepultura 92A/437 Indivíduo 1 de 1

Inumação	Individual, em fossa (RE)
-----------------	---------------------------

Conservação	Muito bem representado, com ossos fragmentados; sem FC nem ref ^a no RE
--------------------	-----------------------------------------------------------------------------------



Tártaro dentário	Grau 1 e grau 2
-------------------------	-----------------

Estudo anterior Carmo (2011)	2 costelas esquerdas com calo ósseo oblíquo nos corpos 1 costela direita com calo ósseo oblíquo e pequenas exostoses laterais
-------------------------------------	----------------------------------------------------------------------------------------------------------------------------------

FC - ficha de campo; RE - relatório de escavação

Idade	Sexo	Estatura
30-34 anos ; > 29 anos 24-32 anos ; 30-34 anos	Feminino	156,88 - 170,25 cm * (13,37 cm)

Robustez	Úmeros e tibus direita robustos
-----------------	---------------------------------

Achatamento	Fémur direito com achatamento
--------------------	-------------------------------

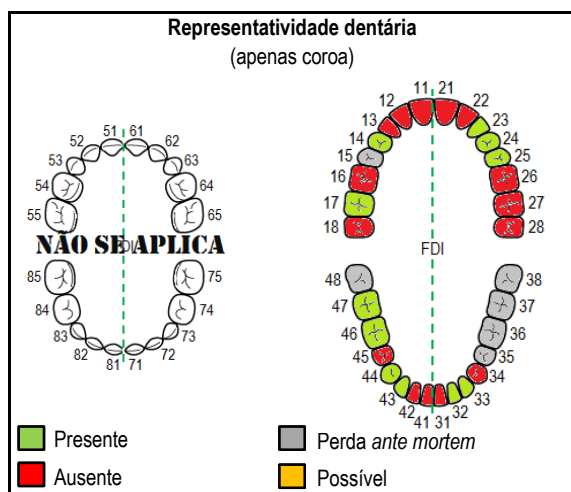
Patologias/observações	<p>Cárie</p> <p>Hipoplasia linear do esmalte, pits e defeitos tipo fossa</p> <p>Persistência de sutura metópica e supranasal; chanfradura supraorbitária medial e chanfradura supratrocLEAR do lado direito; <i>foramen</i> no entalhe supraorbitário medial esquerdo; <i>foramina</i> infraorbitário</p> <p>* Obtiveram-se diversos valores, por medição de diversos ossos, sendo o mais baixo e o mais elevado os referidos</p>
-------------------------------	-----------------------------------------------------------------------------------------------------------------------------------------------------------------------------------------------------------------------------------------------------------------------------------------------------------------------------------------------------------------------------------------------------------------------------------

R96

Sepultura 92A/438 Indivíduo 1 de 1

Inumação	Individual, em fossa
-----------------	----------------------

Conservação	Bem representado, fragmentado Sem FC nem referência no RE
--------------------	--------------------------------------------------------------



Tártaro dentário	Grau 1 e grau 4
-------------------------	-----------------

Estudo anterior Carmo (2011)	
-------------------------------------	--

FC - ficha de campo; RE - relatório de escavação

Idade	Sexo	Estatura
20-35 anos	Masculino	152,44 - 185,11 cm * (32,67 cm)

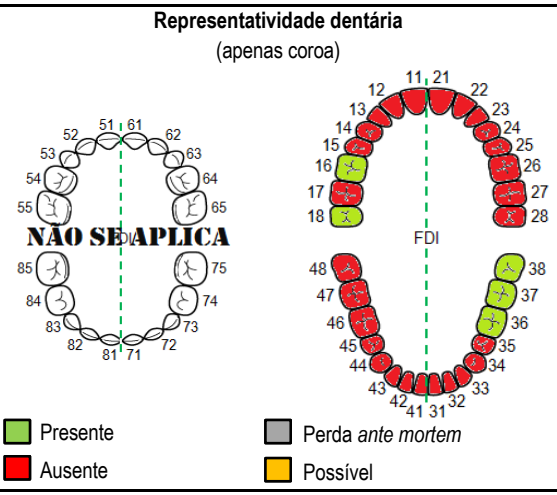
Robustez	Não determinada
-----------------	-----------------

Achatamento	Fémur direito e tibus sem achatamento
--------------------	---------------------------------------

Patologias/observações	<p>Cárie</p> <p>Pit na face lingual do 23</p> <p>Dente 35 possivelmente perdido <i>ante mortem</i></p> <p>Estimativa da idade através do 17 - ápex não fechado</p> <p>* Obtiveram-se diversos valores, por medição de diversos ossos, sendo o mais baixo e o mais elevado os referidos</p>
-------------------------------	--------------------------------------------------------------------------------------------------------------------------------------------------------------------------------------------------------------------------------------------------------------------------------------------

R134

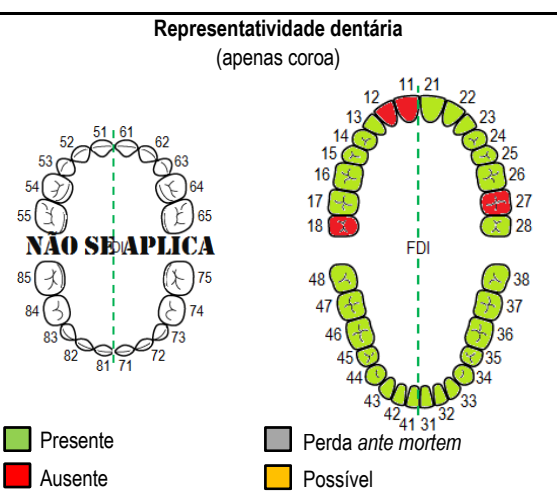
Sepultura 92A/443 Indivíduo 1 de 2

Inumação	Dupla Em fossa (RE)	Idade	Sexo	Estatura
Conservação	Incompleto e maioritariamente fragmentado Sem FC nem referência no RE	De 15 ± 3 anos a 21 anos	Masculino	145,5 - 178 cm * (32,5 cm)
Representatividade dentária (apenas coroa) 		Robustez Fémur esquerdo e tíbias muito robustos	Achatamento Fêmures e tíbias sem achatamento	
Tártaro dentário Grau 1		Patologias/observações Cárie no 36 Pit no 36 Concrecência no 18 - rx Foramen muito grande no malar esquerdo * Obtiveram-se diversos valores, por medição de diversos ossos, sendo o mais baixo e o mais elevado os referidos		
Estudo anterior Carmo (2011)				

FC - ficha de campo; RE - relatório de escavação

R5

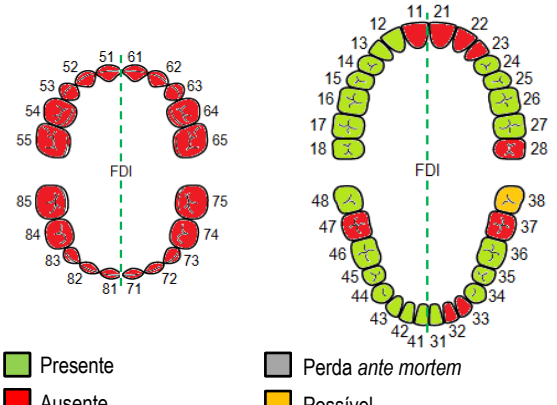
Sepultura 92A/444 Indivíduo 1 de 2

Inumação	Dupla Em fossa (RE)	Idade	Sexo	Estatura
Conservação	Alguns ossos completos Sem FC nem referência no RE	Em anos: 20-35; 24-27; 19-34; 25-28; 24-28	Masculino	170,48 - 179,3 cm * (8,82 cm)
Representatividade dentária (apenas coroa) 		Robustez Não determinada	Achatamento Fémur direito sem achatamento Fémur esquerdo com achatamento	
Tártaro dentário Grau 1		Patologias/observações Cárie Quisto no 21 Hipoplasia linear do esmalte, <i>cribra orbitalia</i> e <i>foramen caecum molare</i> (no dente 38) * Obtiveram-se diversos valores, por medição de diversos ossos, sendo o mais baixo e o mais elevado os referidos		
Estudo anterior Carmo (2011) 1 costela esquerda com reação óssea, porosidade e formação de calo ósseo				

FC - ficha de campo; RE - relatório de escavação

R13

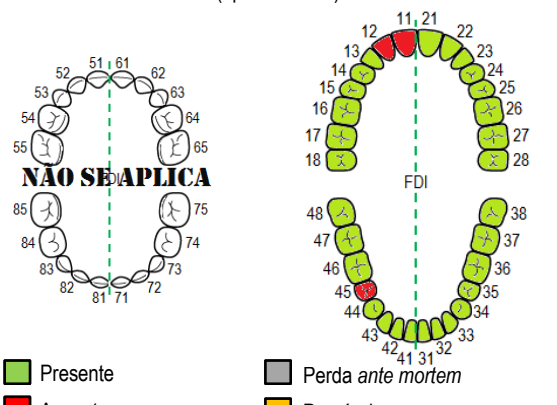
Sepultura 92A/444 Indivíduo 2 de 2 (material associado)

Inumação	Dupla Em fossa (RE)	Idade	Sexo	Estatura
Conservação	Sem FC nem referência no RE	12-15 anos	Indeterminado	Não determinada
Representatividade dentária (apenas coroa) 		Robustez Não aplicável		Achatamento Não aplicável
Tártaro dentário Grau 1 e grau 2		Patologias/observações Cárie; cáries grau 1 e 2 dos dentes 24 e 25 podem ser opacidades castanhas Quisto no 36 Hipoplasia linear do esmalte, pits, defeitos tipo fossa e sulco; <i>foramen caecum molare</i> (38) Dente 18 completamente atípico, não se percebendo quais são as faces, sem qualquer cárie nem faceta de atrito; 3º molar inferior esquerdo com 3 pits em linha oblíqua na face bucal - MMPT? Dente 14 apresenta 3 pits em linha na superfície bucal Ápex do 15 aberto; raízes do 14 fundidas e talvez também do 24 Torção do 44		
Estudo anterior Carmo (2011) Desenvolvimento ósseo aponta para idade 13-14 anos				

FC - ficha de campo; RE - relatório de escavação

R6

Sepultura 92A/447 Indivíduo 1 de 2

Inumação	Dupla Em fossa (RE)	Idade	Sexo	Estatura
Conservação	Sem FC nem referência no RE	± 20 anos	Masculino	161 - 170 cm (9 cm)
Representatividade dentária (apenas coroa) 		Robustez Rádio direito robusto		Achatamento Ulnas e fêmures sem achatamento
Tártaro dentário Grau 0 e grau 1		Patologias/observações Cáries Hipoplasia linear do esmalte; pits; grupos de pits lineares (28); <i>foramen caecum molare</i> ; <i>perikymata</i> <i>Cribra orbitalia</i> não observável		
Estudo anterior Cunha (2011) Dentes 11 e 12 em shovel; 13 e 23 com tubérculo Fusão da 1ª estérnebra com a 2ª e do manúbrio com o mesosterno, ambas incomuns nesta idade Lesão em vértebra pode indicar trauma, infecção ou tafonomia				

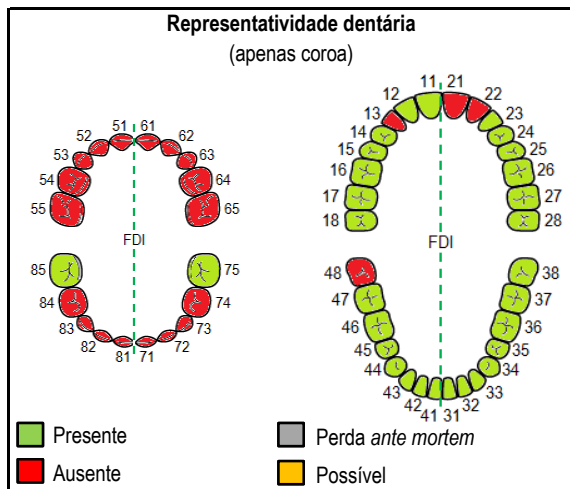
FC - ficha de campo; RE - relatório de escavação

R8
R9

Sepultura 93A/454 (e 2011) Indivíduo 1 de 2

Inumação	Dupla, em fossa simples (FC)
-----------------	------------------------------

Conservação	Má (FC)
--------------------	---------



Tártaro dentário	Grau 0
-------------------------	--------

Estudo anterior Cunha (2011)
 Comprimento diáfise rádio direito indica 11-14 anos
 Em 2011 foram escavados os pés e as porções distais das tíbias e fíbulas (FC)

Idade	Sexo	Estatura
10±2,5 anos a 12±2,5 anos	Indeterminado	Não determinada

Robustez
Não aplicável

Achatamento
Não aplicável

Patologias/observações

Cárie
 Hipoplasia linear do esmalte nos permanentes, mancha branca opaca na superfície esmalte mesial acima JCE (dente 32); pits lineares na superfície oclusal do 16 e na superfície bucal do 36; pérolas de esmalte no 17 e 27
 Raízes do 14, 17 e 26 fundidas
 Bastante reabsorção radicular dos 75 e 85
Cribra orbitalis e persistência de sutura metópica e supranasal
 Chanfradura supraorbitária bilateral

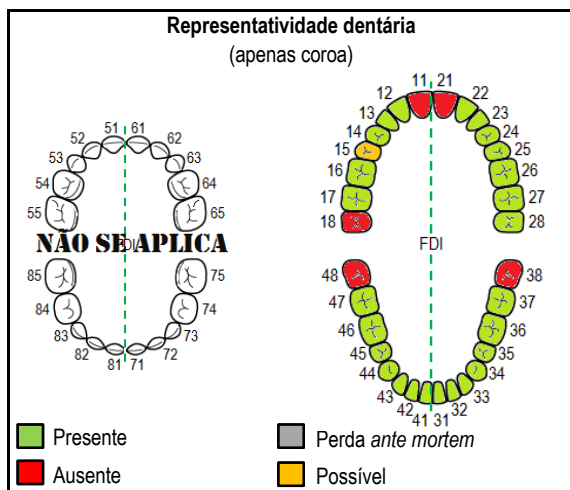
FC - ficha de campo

R79

Sepultura 93A/455 Indivíduo 1 de 1

Inumação	Individual, em fossa (FC)
-----------------	---------------------------

Conservação	Muita desagregação e fragmentação (FC)
--------------------	----------------------------------------



Tártaro dentário	Grau 0
-------------------------	--------

Estudo anterior Costa (2013)
 Possível caso de *hallux valgus*

Idade	Sexo	Estatura
20-35 anos	Masculino	155-160 cm (5 cm)

Robustez
Não determinada

Achatamento
Não determinado

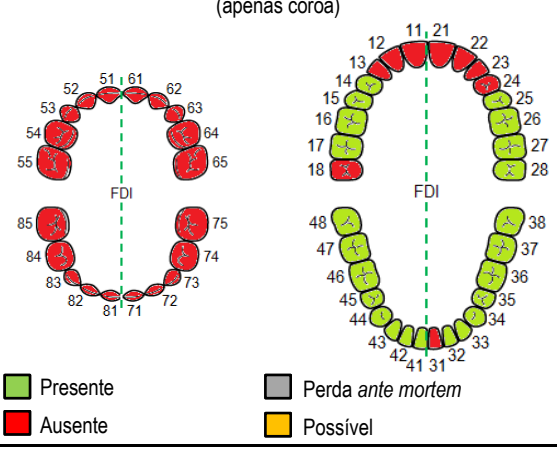
Patologias/observações

Doença periodontal no 15
 Hipoplasia linear do esmalte, pits e *foramen caecum molare* (37); torção do 22 e defeito de esmalte; ausência de esmalte ante mortem na face distobucal do 44
 Persistência sutura metópica; foramen supraorbitário
 Grande tamanho raiz 37 e outros (comprimento); algumas raízes molares muito pequenas; raiz bifurcada do 15; 1 ápex aberto na raiz do 28

FC - ficha de campo; RE - relatório de escavação

R15

Sepultura 93A/463 Indivíduo 1 de 1

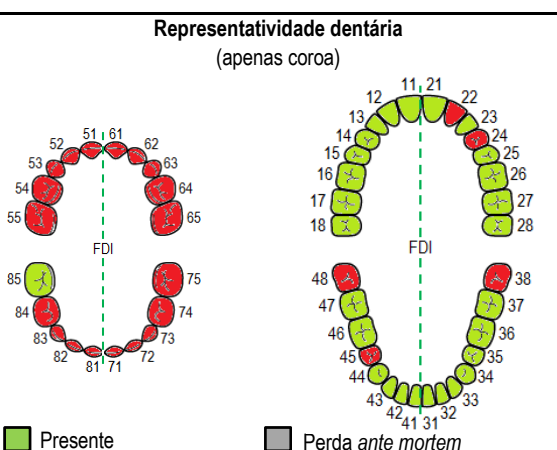
Inumação	Individual	Idade	Sexo	Estatura
Conservação	Sem FC nem RE	11 anos ± 2,5 anos	Indeterminado	Não determinada
Representatividade dentária (apenas coroa) 		Robustez Não aplicável		Achatamento Não aplicável
Tártaro dentário Grau 0		Patologias/observações Pits lineares no 27 Hipoplasia linear do esmalte e hiperostose porótica Ápex do 16 aberto		
Estudo anterior Cunha (2011) Comprimento diáfises ossos longos aponta para 11-14 anos				

FC - ficha de campo; RE - relatório de escavação

R16

R17

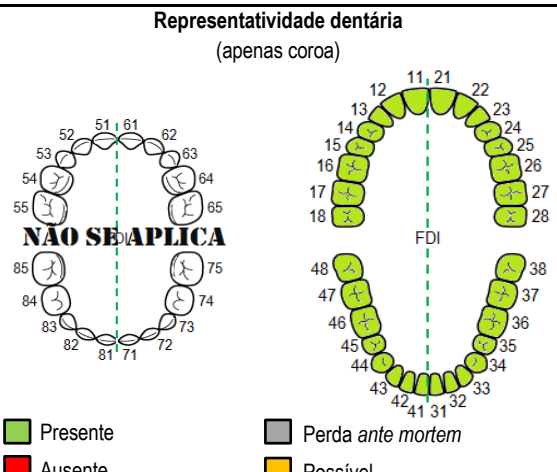
Sepultura 94A/489 Indivíduo 1 de 1

Inumação	Individual, em fossa (RE)	Idade	Sexo	Estatura
Conservação	Sem FC nem referência no RE	10 anos ± 2,5 anos	Indeterminado	Não determinada
Representatividade dentária (apenas coroa) 		Robustez Não aplicável		Achatamento Não aplicável
Tártaro dentário Grau 0, grau 1, grau 2, grau 3 e grau 4		Patologias/observações Cárie no 85; possível retenção? Hipoplasia do esmalte linear nos permanentes; depressão na face bucal do 23, 33, 42 e 43 Dentes 13 e 23 com tubérculo Ápex aberto em diversos dentes <i>Cribrra orbitalia</i> não observável		
Estudo anterior Cunha (2011) Uma costela esquerda com remodelação óssea indicando possível patologia				

FC - ficha de campo; RE - relatório de escavação

R7

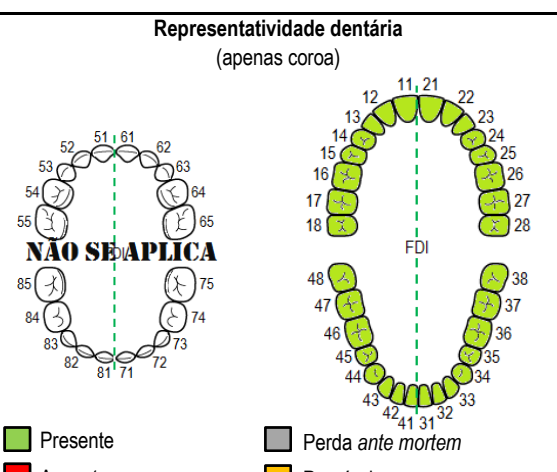
Sepultura 94A/491 Indivíduo 1 de 1

Inumação	Individual, em fossa (RE)	Idade	Sexo	Estatura
Conservação	Sem FC nem referência no RE	15 anos±3 anos a 21 anos	Indeterminado	Não determinada
Representatividade dentária (apenas coroa) 		Robustez Não aplicável	Achatamento Não aplicável	
Tártaro dentário Grau 0, grau 1 e grau 2		Patologias/observações Hipoplasia linear do esmalte; depressão na faceta mesial 18 e do 28 e na faceta bucal do 28; pits Cribra orbitalia não observável 2 foramina mandibulares palatais, entre 41 e 42 e entre 31 e 32 Raiz do 33 bifurcada		
Estudo anterior Cunha (2011) Linha de fusão da epífise distal do 5º metacárpico esquerdo indica 14,5-16,5 anos Orifício fistuloso no frontal com 6 x 4 mm de dimensão e arestas que aparentam regeneração - talvez de origem nasosinusal				

FC - ficha de campo; RE - relatório de escavação

R25

Sepultura 94A/504 Indivíduo 1 de 1

Inumação	Individual, em fossa (FC)	Idade	Sexo	Estatura
Conservação	Muita desagregação e fragmentação (FC)	36-50 anos	Masculino	160 - 165 cm (5 cm)
Representatividade dentária (apenas coroa) 		Robustez Pernas pertencem a indivíduo robusto (FC)	Achatamento Fémur achatado Tíbia sem achatamento	
Tártaro dentário Grau 0, grau 1 e grau 2		Patologias/observações Doença periodontal 1 falange em dente de tubarão		
Estudo anterior Leandro (2011) Falange proximal em bico de lápis - despistada lepra por não apresentar mais lesões semelhantes nem outras associadas à doença; depressão em alguns corpos vertebrais, talvez de patologia infecciosa não específica, sem explicação plausível Um prego na sepultura e lajes de xisto na cabeceira e tórax (FC)				

FC - ficha de campo; RE - relatório de escavação

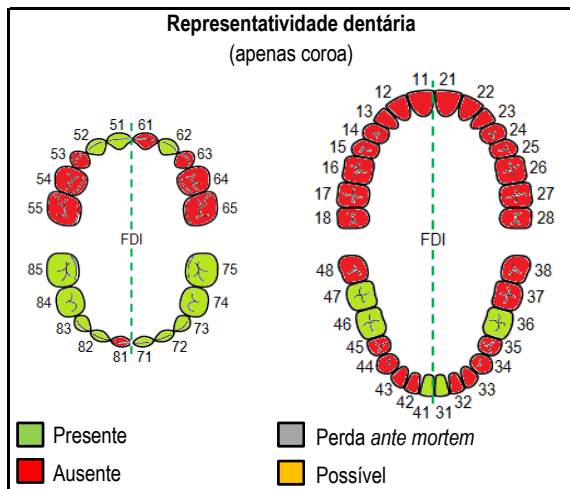
R18
R19

Sepultura **94A/505** Indivíduo **1 de 1**

Inumação	Individual, em fossa (RE)
-----------------	---------------------------

Conservação	Não referida no estudo anterior e sem FC
--------------------	------------------------------------------

Idade	Sexo	Estatura
4 anos ± 1 ano	Indeterminado	Não determinada



Tártaro dentário	Grau 0
-------------------------	--------

Estudo anterior Cunha (2011)
Comprimento diáfises úmero direito, rádios, fêmures e tíbias indica 4-7 anos
Lesão endocraniana no parietal direito

Robustez	Não aplicável
-----------------	---------------

Achatamento	Não aplicável
--------------------	---------------

Patologias/observações

Cárie
Vários sulcos muito pequenos no endocrânio, alguns concentrados à volta de um orifício irregular - hemorragia? Tafonómico? Na mesma posição, no ectocrânio, 1 *foramen*; macroporosidade do escorbuto?

FC - ficha de campo; RE - relatório de escavação

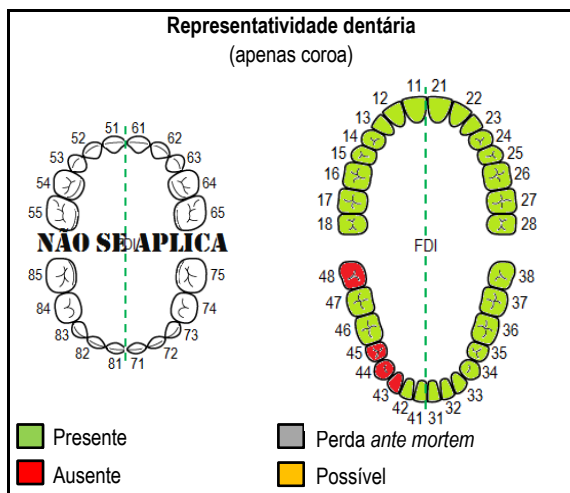
R140

Sepultura **95A/506** Indivíduo **1 de 1**

Inumação	Individual, em fossa (FC)
-----------------	---------------------------

Conservação	Muita desagregação e fragmentação (FC)
--------------------	----------------------------------------

Idade	Sexo	Estatura
20-35 anos	Feminino	155 - 160 cm (5 cm)



Tártaro dentário	Grau 0, grau 1 e grau 2
-------------------------	-------------------------

Estudo anterior Leandro (2011)
Trauma num fragmento de costela esquerda, com remodelação
Sepultura com 2 pedras ao lado e elevada alteração do esqueleto por raízes de árvore (FC)

Robustez	Não determinada
-----------------	-----------------

Achatamento	Fémur achatado
--------------------	----------------

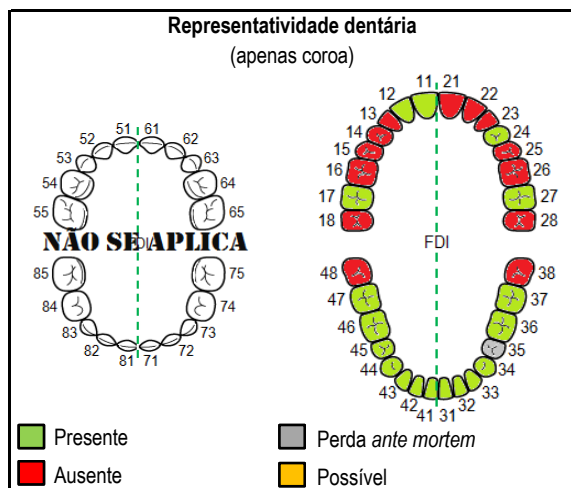
Patologias/observações

Cárie
Hipoplasia linear de esmalte
Grande raiz do 23

FC - ficha de campo; RE - relatório de escavação

Inumação	Individual, em fossa (FC)
-----------------	---------------------------

Conservação	Muito mal preservado e com muitas estrias <i>post mortem</i> ; muita desagreg e frag (FC)
--------------------	-------------------------------------------------------------------------------------------



Tártaro dentário	Grau 0 e grau 1
-------------------------	-----------------

Estudo anterior Couto (2008)
Trauma no perônio direito, possivelmente fratura com posterior remodelação óssea
Reação inflamatória na tíbia esquerda, talvez a trauma
Esqueleto muito alterado por raiz de árvore (FC)

FC - ficha de campo

Idade	Sexo	Estatuta
< 30 anos	Feminino	156,61 - 168,33 cm * (11,72 cm)

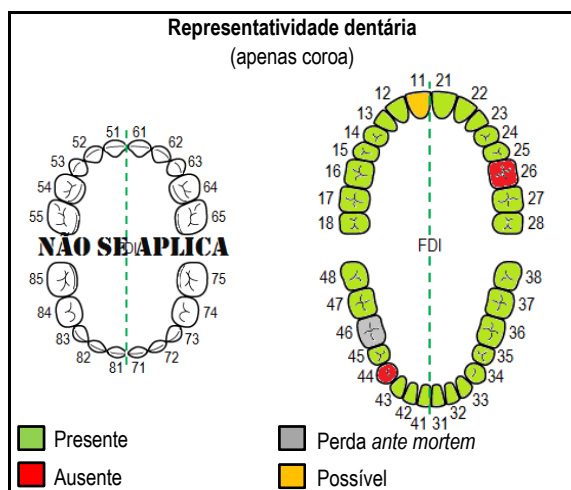
Robustez
Cúbito 16,2

Achatamento
Tíbia sem achatamento Fêmur com achatamento

Patologias/observações
Cárie
Hipoplasia linear do esmalte, pits; porosidade supraorbitária
Muitas impressões vasculares no endocrânio, no frontal, ou tafonomia
Fusão de raízes no 17
Dente 47 apresenta superfície bucal escrita e envernizada
* Obtiveram-se diversos valores, por medição de diversos ossos, sendo o mais baixo e o mais elevado os referidos

Inumação	Individual, em fossa (FC)
-----------------	---------------------------

Conservação	Muita desagregação e fragmentação (FC)
--------------------	----------------------------------------



Tártaro dentário	Grau 0, grau 1 e grau 2
-------------------------	-------------------------

Estudo anterior Leandro (2011)
Pedras colocadas na parede da sepultura, lateralmente (FC)

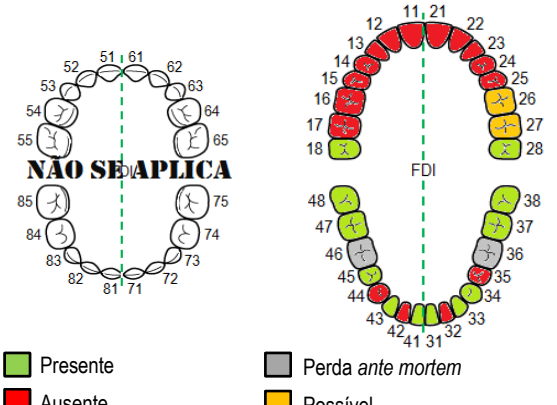
FC - ficha de campo; RE - relatório de escavação

Idade	Sexo	Estatuta
20-35 anos	Masculino	160 - 165 cm (5 cm)

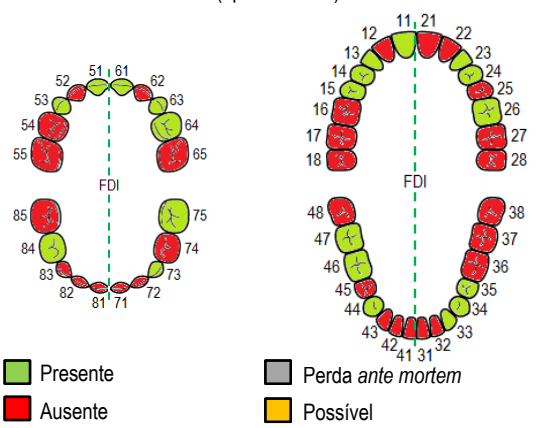
Robustez
Não determinada

Achatamento
Fêmur e tíbia sem achatamento

Patologias/observações
Doença periodontal do 13 e 23, com estes dentes mal posicionados
Defeitos de desenvolvimento de esmalte de tipo sulco (13 e 33) e pit (18)
Persistência das suturas metópica, supranasal e infranasal

Inumação	Individual, em fossa (FC)	Idade	Sexo	Estatura
Conservação	Elevado estado de fragmentação	> 30 anos ; 30-32 anos	Possivelmente feminino	155,41 - 164,79 cm (9,38 cm)
Representatividade dentária (apenas coroa) 		Robustez	Achatamento	
Tártaro dentário Grau 0 e grau 2		Não determinada	Fémur esquerdo com achatamento	
Estudo anterior Couto (2008) Possível caso de osteomielite, talvez resultado de trauma no 3º metacárpico direito Laje de xisto sobre a cabeça (FC)		Patologias/observações Eventual quisto no 36 Hipoplasia linear do esmalte e pits Ausência de cúspide de Carabelli no 26 Meia coroa sem raiz, molar superior não identificado, sem cáries, desgaste 2 ou 3 Face oclusal do 38 envernizada e escrita, o que dificultou a observação		

FC - ficha de campo

Inumação	Tripla, em fossa (FC)	Idade	Sexo	Estatura
Conservação	Muita desagregação e fragmentação (FC)	3 anos±1 ano a 4 anos±1 ano	Indeterminado	Não determinada
Representatividade dentária (apenas coroa) 		Robustez	Achatamento	
Tártaro dentário Grau 0		Não aplicável	Não aplicável	
Estudo anterior Leandro (2011) Idade à morte 0-4 anos Estavam nesta sepultura 1 indivíduo com idade à morte estimada em 38-40 semanas e 1 indivíduo com 0-4 anos Fossa marcada com pedras à volta; não é referida a presença de nenhum outro indivíduo (FC)		Patologias/observações Cáries nos decíduos Hipoplasia linear do esmalte nos permanentes e pits nos decíduos e no 46 <i>Cribrá orbitalis</i> e hiperostose porótica não observáveis Incisivo permanente em flor-de-lis Reabsorção radicular do 51		

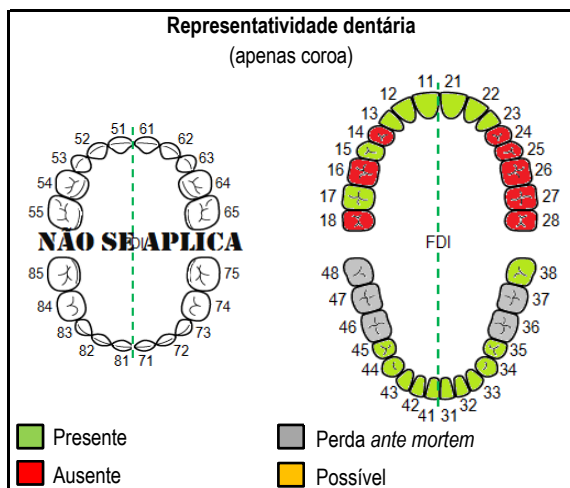
FC - ficha de campo; RE - relatório de escavação

R47

Sepultura 95A/514 Indivíduo 1 de 1

Inumação	Individual, em fossa (FC)
-----------------	---------------------------

Conservação	Muita desagregação e fragmentação (FC)
--------------------	----------------------------------------



Tártaro dentário
Grau 0, grau 1 e grau 2

Estudo anterior Leandro (2011)
Fossa coberta com laje de pedra (FC)

Idade	Sexo	Estatura
20-35 anos	Masculino	160 - 165 cm (5 cm)

Robustez
Não determinada

Achatamento
Fêmur e tíbia sem achatamento

Patologias/observações
<p>Cáries</p> <p>Dente 37 possivelmente perdido <i>ante mortem</i></p> <p>2 dentes maxilares não identificados com cárie 8 ou raiz de um mesmo dente</p> <p>Sem hipoplasia linear do esmalte; com <i>cribra orbitalia</i></p> <p>Diastema entre incisivos centrais superiores</p> <p>1 incisivo central superior esquerdo decíduo, sem identificação; não apresenta desgaste, hipoplasia linear do esmalte nem cárie</p>

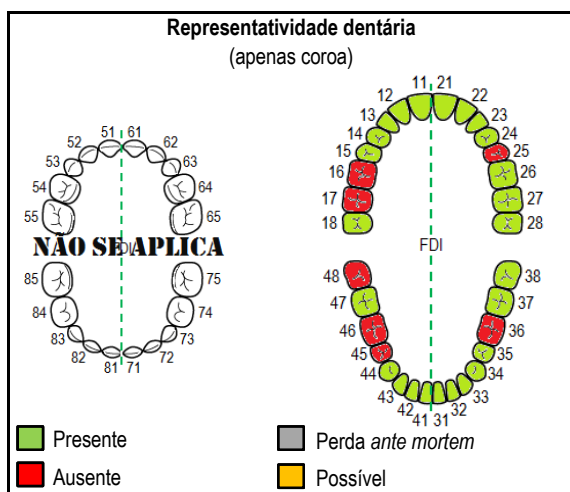
FC - ficha de campo

R48

Sepultura 94A/516 Indivíduo 1 de 1

Inumação	Individual, em fossa (FC)
-----------------	---------------------------

Conservação	Muita desagregação e fragmentação (FC)
--------------------	----------------------------------------



Tártaro dentário
Grau 0, grau 1, grau 2 e grau 4

Estudo anterior Leandro (2011)
Cabeceira de tijolos, sem cobertura (FC)

Idade	Sexo	Estatura
Adulto	Indeterminado	Não determinada

Robustez
Não determinada

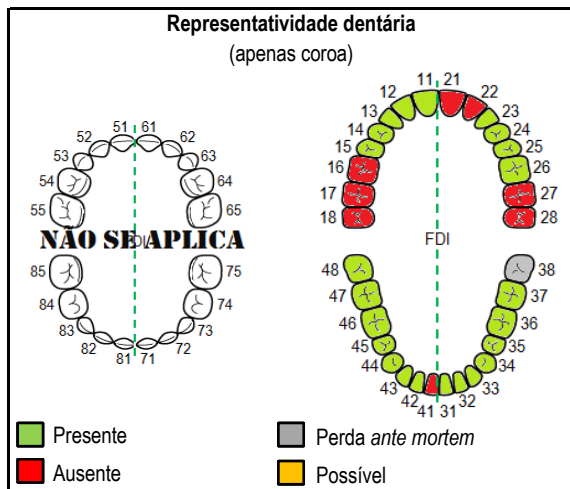
Achatamento
Não determinado

Patologias/observações
<p>Hipoplasia linear do esmalte e pits; hiper cementose no 38</p> <p><i>Cribra orbitalia</i> e hiperostose porótica não observáveis</p> <p>Raízes do 26 fundidas</p>

FC - ficha de campo; RE - relatório de escavação

Inumação	Individual, em fossa (FC)
-----------------	---------------------------

Conservação	Muita desagregação e fragmentação (FC)
--------------------	----------------------------------------



Tártaro dentário	Grau 0, grau 1 e grau 2
-------------------------	-------------------------

Estudo anterior Leandro (2011)
Reação infecciosa na extremidade esternal da clavícula direita
Cobertura em laje e cabeceira (FC)
Orifício no crânio que parece ter iniciado processo de cura interiormente

FC - ficha de campo

Idade	Sexo	Estatura
20-35 anos	Masculino	160 - 165 cm (5 cm)

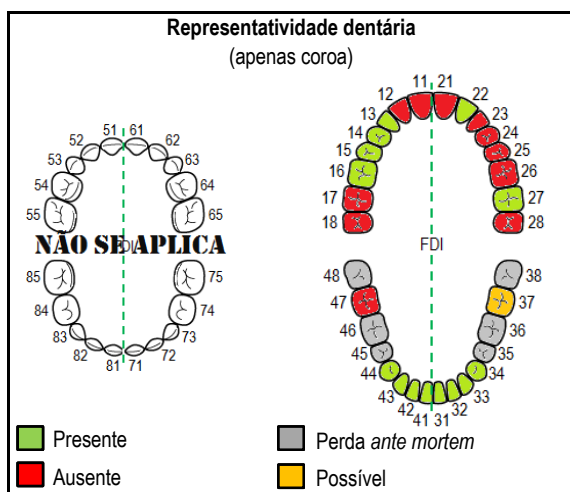
Robustez
Não determinada

Achatamento
Fêmur e tíbia sem achatamento

Patologias/observações
Cáries
Hipoplasia linear do esmalte
<i>Cribra orbitalia</i> não observável

Inumação	Individual, em fossa (FC)
-----------------	---------------------------

Conservação	Bstante fragmentado e mal preservado Muita desagregação e fragmentação (FC)
--------------------	--------------------------------------------------------------------------------



Tártaro dentário	Grau 0, grau 1 e grau 2
-------------------------	-------------------------

Estudo anterior Couto (2008)

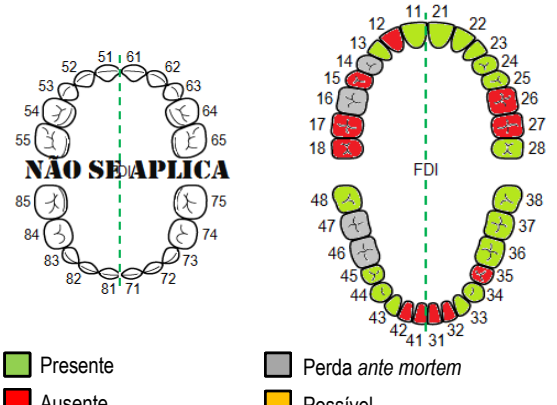
FC - ficha de campo; RE - relatório de escavação

Idade	Sexo	Estatura
< 30 anos	Masculino	162,89 - 171,31 cm (8,42 cm)

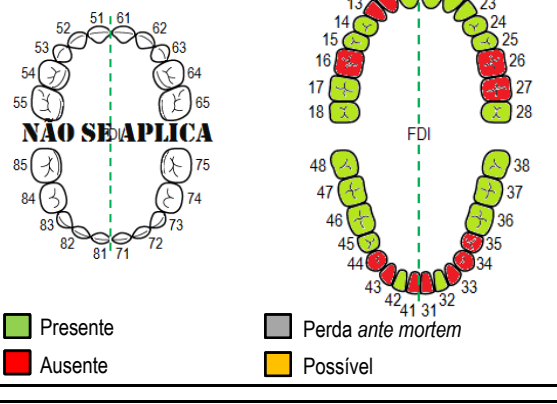
Robustez
Rádio esquerdo pouco robusto

Achatamento
Tíbia esquerda sem achatamento Fêmur esquerdo com achatamento

Patologias/observações
Doença periodontal no 22 e no 33
Hipoplasia linear do esmalte, pits e sulcos verticais
Fusão parcial de todas as raízes do 27
Persistência de sutura metópica; <i>foramen</i> nutritivo na chanfradura supraorbitária medial, bilateral
Espessura do crânio - doença de Paget?

Inumação	Individual, em fossa (FC)	Idade	Sexo	Estatura
Conservação	Bastante fragmentação Muita desagregação e fragmentação (FC)	30-45 anos	Masculino	163,36 - 177,03 cm * (13,67 cm)
Representatividade dentária (apenas coroa) 		Robustez	Achatamento	
Tártaro dentário Grau 0 e grau 1		Não determinada	Tíbia direita sem achatamento	
Estudo anterior Couto (2008) Vários pregos por toda a fossa, provavelmente provenientes de caixão (FC)		Patologias/observações Cáries Quisto no 24 e no 47 Raiz do 23 com 2 cm Hipoplasia linear do esmalte Parece haver persistência da sutura supranasal Chanfradura supraorbitária esquerda com foramen nutritivo Dente 36 escrito na face mesial * Obtiveram-se diversos valores, por medição de diversos ossos, sendo o mais baixo e o mais elevado os referidos		

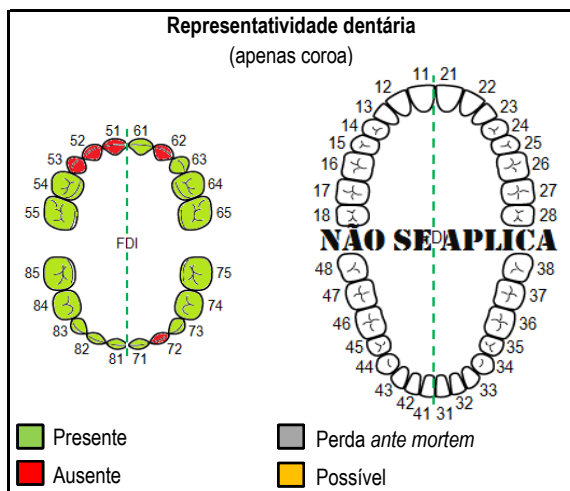
FC - ficha de campo

Inumação	Individual, em fossa (FC)	Idade	Sexo	Estatura
Conservação	Muita desagregação e fragmentação (FC)	20-35 anos	Feminino	145 - 150 cm (5 cm)
Representatividade dentária (apenas coroa) 		Robustez	Achatamento	
Tártaro dentário Grau 0 e 1		Fémur robusto	Fémur com achatamento	
Estudo anterior Leandro (2011) 2 pedras a marcar a cabeça (FC)		Patologias/observações Hipoplasia linear do esmalte, pits e pits lineares; <i>foramen caecum molare</i> no 38 e 47		

FC - ficha de campo; RE - relatório de escavação

Inumação	Dupla, em fossa Individual, em fossa (FC)
-----------------	-------------------------------------------

Conservação	Muita fragmentação
--------------------	--------------------



Tártaro dentário	Grau 0
-------------------------	--------

Estudo anterior Couto (2008)
Comprimento da diáfise dos ossos longos e altura do ilion indicam idade à morte ≈ 6 anos
Foi recuperado nesta sepultura um osso cuboide de adulto
Laje de xisto a formar cabeceira (FC)

Idade	Sexo	Estatura
5 anos ± 1,5 anos	Indeterminado	Não determinada

Robustez	Não aplicável
-----------------	---------------

Achatamento	Não aplicável
--------------------	---------------

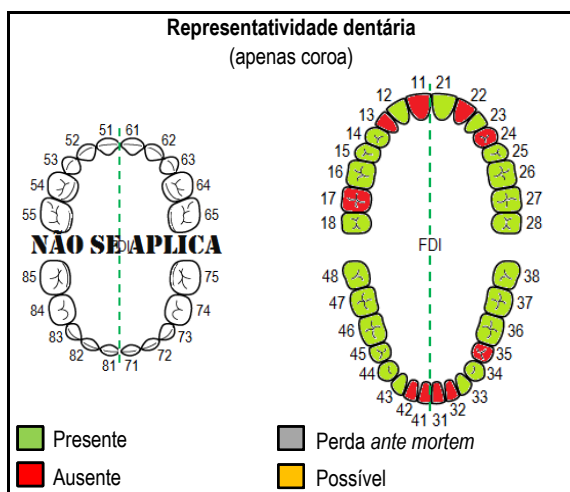
Patologias/observações

Cárie
Pits
Cribra orbitalia e hiperostose porótica não observáveis
Tem dentição mista mas sem registo porque nenhum dente permanente erupcionou, estando apenas comunicante a cripta do 46; todos os permanentes *ex situ* exceto 46 e 43
Dente 27 na variante de 3 cúspides, sem cúspide distolingual; bastante assimetria entre o 17 e o 27
Estimativa da idade baseada nos pré-molares e nos dentes 36 e 46
Âpex do 61 aberto

FC - ficha de campo

Inumação	Individual, em fossa (FC)
-----------------	---------------------------

Conservação	Elevado estado de fragmentação Muita desagregação e fragmentação (FC)
--------------------	--------------------------------------------------------------------------



Tártaro dentário	Grau 0 e grau 1
-------------------------	-----------------

Estudo anterior Couto (2008)
Possível escoliose; epífise distal do fémur direito com orifício que poderá advir de um possível caso de gota
Orifício na extremidade esternal clavícula direita - stresse mecânico? Osteocondrite dissecante?
2 grandes pedras de xisto ao lado da cabeça (FC)

Idade	Sexo	Estatura
> 30 anos ; 28-32 anos	Masculino	170,05 - 176,75 cm (6,7 cm)

Robustez	Tíbia esquerda robusta
-----------------	------------------------

Achatamento	Tíbia esquerda sem achatamento Fémur esquerdo com achatamento
--------------------	------------------------------------------------------------------

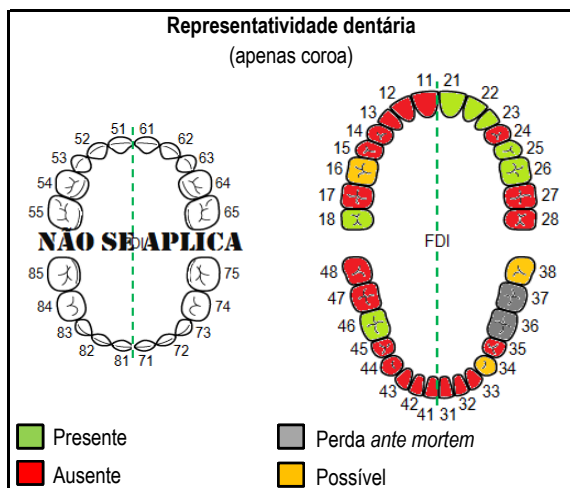
Patologias/observações

Hipoplasia linear do esmalte; pits e defeitos de desenvolvimento do esmalte do tipo sulco e depressão
Grande tamanho da cabeça do fémur e porção distal da tíbia

FC - ficha de campo; RE - relatório de escavação

Inumação	Individual, em fossa (FC)
-----------------	---------------------------

Conservação	Muito incompleto e fragmentado Muita desagregação e fragmentação (FC)
--------------------	--------------------------------------------------------------------------



Tártaro dentário	Grau 0 e grau 1
-------------------------	-----------------

Estudo anterior Couto (2008)	Eventuais indícios nas vértebras torácicas de espondilite anquilosante, espondilite tuberculosa ou trauma na coluna vertebral
-------------------------------------	-------------------------------------------------------------------------------------------------------------------------------

Idade	Sexo	Estatura
25-35 anos	Aparentemente feminino	Não determinada

Robustez	Não determinada
-----------------	-----------------

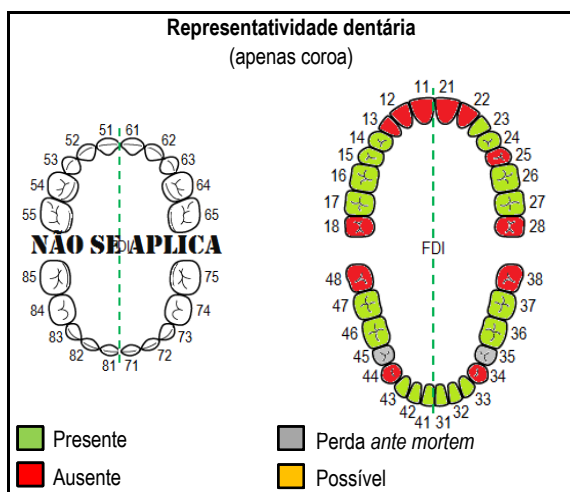
Achatamento	Fémur com achatamento
--------------------	-----------------------

Patologias/observações	<p>Cárie</p> <p>Dente 36 possivelmente perdido <i>ante mortem</i></p> <p>Dentes 22 e 46 com desgaste atípico - eventualmente de uso não mastigatório dos dentes ou fratura <i>ante mortem</i></p> <p><i>Cribra orbitalia</i> e hiperostose porótica não observáveis</p>
-------------------------------	-------------------------------------------------------------------------------------------------------------------------------------------------------------------------------------------------------------------------------------------------------------------------

FC - ficha de campo

Inumação	Individual, em fossa (FC)
-----------------	---------------------------

Conservação	Fragmentação e má conservação elevadas Muita desagregação e fragmentação (FC)
--------------------	----------------------------------------------------------------------------------



Tártaro dentário	Grau 0 e grau 1
-------------------------	-----------------

Estudo anterior Couto (2008)	
-------------------------------------	--

Idade	Sexo	Estatura
± 25 anos ; 25-30 anos 25-32 anos	Feminino	145,21 - 154,59 cm (9,38 cm)

Robustez	Não determinada
-----------------	-----------------

Achatamento	Fémur esquerdo com achatamento
--------------------	--------------------------------

Patologias/observações	<p>Cárie de contacto mesial do 36 considerada 1 pela coloração mais escura do esmalte na superfície oclusal mesial - poderá ser uma opacidade</p> <p>Dente 45 possivelmente perdido <i>ante mortem</i> ; remodelação óssea no 48 (perda <i>ante mortem</i>) ou pode não ter erupcionado</p> <p>Hipoplasia linear do esmalte, pit e aglomerados de pits; <i>cribra orbitalia</i></p> <p>Raiz do 14 fundida</p> <p>Dentes 16 e 27 escritos nas superfícies distal e mesial, respetivamente</p> <p>Possível otite no lado direito</p>
-------------------------------	------------------------------------------------------------------------------------------------------------------------------------------------------------------------------------------------------------------------------------------------------------------------------------------------------------------------------------------------------------------------------------------------------------------------------------------------------------------------------------------------------------------------------------

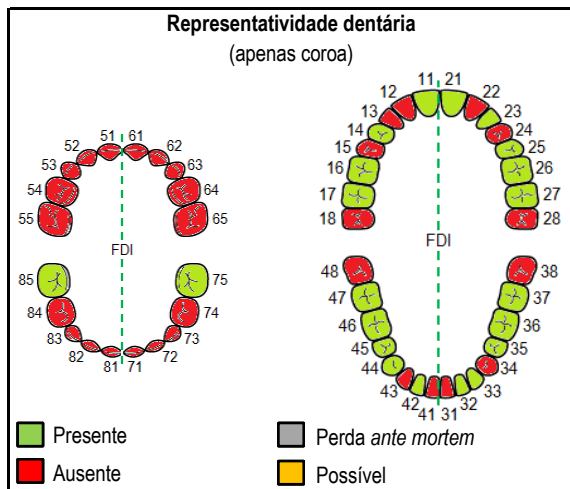
FC - ficha de campo; RE - relatório de escavação

R31
R32

Sepultura **95A/532** Indivíduo **1 de 1**

Inumação	Individual, em fossa (FC)
-----------------	---------------------------

Conservação	Mau estado de preservação Muita desagregação e fragmentação (FC)
--------------------	---------------------------------------------------------------------



Tártaro dentário	Grau 0
-------------------------	--------

Estudo anterior Couto (2008)
Fusão da epífise distal do rádio direito indica 10 anos; informação de campo indica ≈ 13 anos a partir das diáfises dos ossos longos, mas a fragmentação não permite grande fiabilidade
Periosteio muito danificado *post mortem*

Idade	Sexo	Estatura
9 anos ± 3 anos	Indeterminado	Não determinada

Robustez	Não aplicável
-----------------	---------------

Achatamento	Não aplicável
--------------------	---------------

Patologias/observações
Hipoplasia linear do esmalte, perikymata no 11, 23 e 33 e pits nos permanentes; pit no 75 e 85
Dente 21 com orifício circular de contorno suave e muito regular na superfície labial da raiz, que parece ter continuidade com um sulco radicular
Cribra orbitalia e hiperostose porótica não observáveis
Dentes 35 e 45 muito brancos e sem facetas de contacto visíveis - eventualmente ainda não erupcionados
Superfície labial do 21 escrita

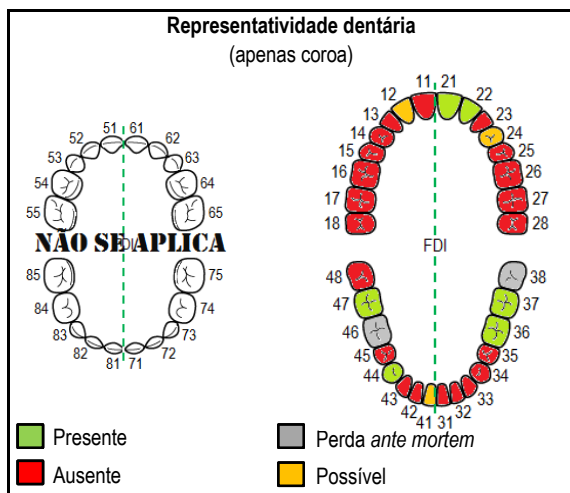
FC - ficha de campo

R33

Sepultura **95A/534** Indivíduo **1 de 1**

Inumação	Individual, em fossa (FC)
-----------------	---------------------------

Conservação	Muito mal preservado Muita desagregação e fragmentação (FC)
--------------------	----------------------------------------------------------------



Tártaro dentário	Grau 0 e grau 2
-------------------------	-----------------

Estudo anterior Couto (2008)
Estimativa idade à morte 17-25 anos (FC)
Remexido; metade inferior das pernas ainda sob o testemunho (FC)

Idade	Sexo	Estatura
Adulto jovem	Masculino	Não determinada

Robustez	Não determinada
-----------------	-----------------

Achatamento	Não determinado
--------------------	-----------------

Patologias/observações
Cáries
Fragmento de dente não identificável com cárie 8
Quisto no 38, com possibilidade de perda dentária ante mortem
Dente 12 - possível pelo desgaste oblíquo, típico de incisivo superior; dente 14 - possível por parecer ter fossa canina, embora aparentemente com apenas 1 raiz; raízes do 24 parecem fundidas
Cribra orbitalia não observável
Grupo de orifícios no endocrânio (frontal) de forma irregular mas contornos suaves; maior com 4 x 2 mm; todos parecem ser maiores internamente
Um dente escrito

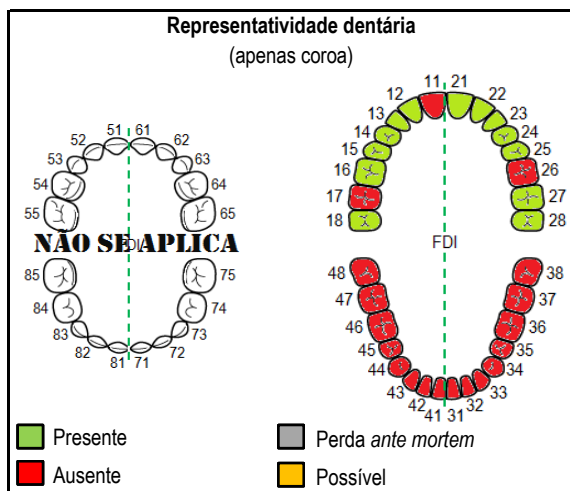
FC - ficha de campo; RE - relatório de escavação

R142

Sepultura 95A/535 Indivíduo 1 de 2

Inumação	Dupla, em fossa (FC)
-----------------	----------------------

Conservação	Muita desagregação e fragmentação (FC)
--------------------	----------------------------------------



Tártaro dentário	Grau 1
-------------------------	--------

Estudo anterior Leandro (2011)

Mal de Pott (tuberculose); parece ter sido enterrado juntamente com outro indivíduo (sep. 536, bebé); mal de Pott (FC); sepultura parcialmente delimitada, com fundo em laje e cabeceira formada por grandes pedras de xisto (FC)

FC - ficha de campo

Idade	Sexo	Estatura
36-50 anos	Feminino	Não determinada

Robustez	Não determinada
-----------------	-----------------

Achatamento	Fémur sem achatamento
--------------------	-----------------------

Patologias/observações

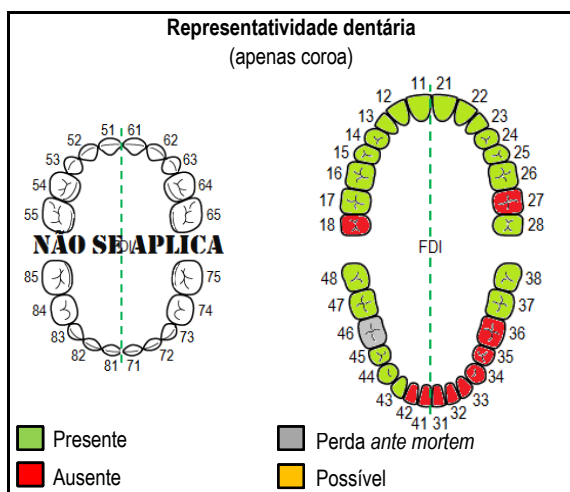
Doença periodontal no 13, 15, 16 e 23; quisto no 23; granuloma/quisto no 16 e 17 (lesão comprida, mas também destruição *post mortem*)
 Hipoplasia linear do esmalte e pit
Cribra orbitalia e hiperostose porótica não observáveis
Torus maxilar sobre 18 e sobre 28

R34

Sepultura 95A/537 Indivíduo 1 de 1

Inumação	Individual, em fossa (FC)
-----------------	---------------------------

Conservação	Fragmentação média Muita desagregação e fragmentação (FC)
--------------------	--------------------------------------------------------------



Tártaro dentário	Grau 0 e grau 2
-------------------------	-----------------

Estudo anterior Couto (2008)

Sepultura com estrutura de tijolos em forma de barco e cobertura em lajes de xisto (FC)

FC - ficha de campo; RE - relatório de escavação

Idade	Sexo	Estatura
Adulto	Feminino	Não determinada

Robustez	Não determinada
-----------------	-----------------

Achatamento	Tíbia esquerda sem achatamento Fémur esquerdo com achatamento
--------------------	------------------------------------------------------------------

Patologias/observações

Cáries
 Granuloma no 46 (2 x 2,5 mm) e dente possivelmente perdido *ante mortem*
 Hipoplasia linear do esmalte e pits; HEL no 25 - apenas uma linha, não é possível comparar com 15 porque este tem a superfície muito suja
Cribra orbitalia e hiperostose porótica não observáveis
 Ápex do 11 e do 21 aberto
 Dente 11 e 21 escritos na superfície labial

R35

Sepultura **95A/539** Indivíduo 1 de 1

Inumação	Individual, em fossa (FC)	Idade	Sexo	Estatura
Conservação	Muita desagregação e fragmentação (FC)	36-50 anos	Masculino	160 -165 cm (5 cm)
Representatividade dentária (apenas coroa)		Robustez Não determinada		Achatamento Fémur com achatamento
		Patologias/observações Cáries <i>Cribra orbitalia</i> não observável Persistência de sutura metópica <i>Foramina</i> supra e infraorbitários		
Tártaro dentário Grau 0, grau 1, grau 2 e grau 4				
Estudo anterior Leandro (2011) Lesão na epífise proximal do rádio direito compatível com osteocondrite dissecante Reação infecciosa no talus direito				

FC - ficha de campo

R36

R37

Sepultura **95A/540** Indivíduo 1 de 1

Inumação	Individual, em fossa (FC)	Idade	Sexo	Estatura
Conservação	Muita desagregação e fragmentação (FC)	5 anos ± 1,5 anos	Indeterminado	Não determinada
Representatividade dentária (apenas coroa)		Robustez Não aplicável		Achatamento Não aplicável
		Patologias/observações Nenhum dente permanente erupcionado Alguma reabsorção radicular nos decíduos <i>Cribra orbitalia</i> e hiperostose porótica não observáveis		
Tártaro dentário Grau 4				
Estudo anterior Leandro (2011) Estimativa de idade à morte 1 ano (?) (FC)				

FC - ficha de campo; RE - relatório de escavação

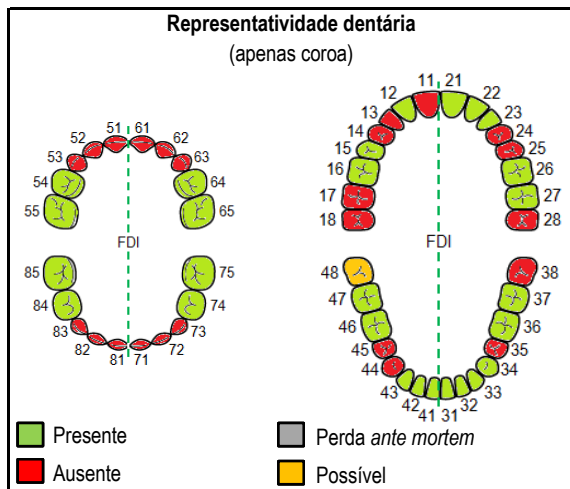
Migas de Mértola - Elisabete Mesquita - 2015

R38
R39

Sepultura 10A/541 Indivíduo 1 de 2

Inumação	Dupla, em fossa
-----------------	-----------------

Conservação	Sem estudo anterior e sem FC nem RE
--------------------	-------------------------------------



Tártaro dentário	Grau 0
-------------------------	--------

Estudo anterior	Não existe
------------------------	------------

Idade	Sexo	Estatura
9-10 anos ± 3 anos	Indeterminado	Não determinada

Robustez	Não aplicável
-----------------	---------------

Achatamento	Não aplicável
--------------------	---------------

Patologias/observações
<p>Cáries nos decíduos Pits <i>Cibra orbitalia</i> e hiperostose porótica não observáveis Âpex 26, 31 e 46 abertos Reabsorção radicular em alguns decíduos; raiz do 54 fundida Esta sepultura foi escavada em 2 campanhas (1995 e 2010), tendo sido registado apenas 1 indivíduo mas a existência de duas mandíbulas indica, por si, claramente a presença de 2 indivíduos</p>

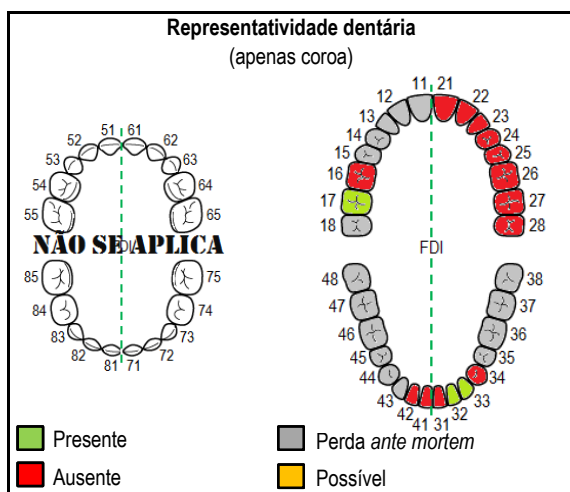
FC - ficha de campo; RE - relatório de campo

R40

Sepultura 95A/541 e 10A/541 Indivíduo 2 de 2

Inumação	Dupla Individual, em fossa (FC)
-----------------	------------------------------------

Conservação	Muita desagregação e fragmentação (95; FC) Conservação média (2010; FC)
--------------------	----------------------------------------------------------------------------



Tártaro dentário	Grau 1 e 2
-------------------------	------------

Estudo anterior	Leandro (2011); Costa (2013)
	Costa (2013) refere como ano de escavação 1992; no entanto, existem apenas 2 relatórios de escavação desta sepultura, de 1995 e de 2010, sendo que este diz respeito a um não adulto. Costa (2013) avalia o indivíduo desta sepultura como de idade à morte e sexo indeterminados e uma estatura de 155-160 cm

Idade	Sexo	Estatura
> 50 anos	Feminino	Não determinada

Robustez	Não determinada
-----------------	-----------------

Achatamento	Não determinado
--------------------	-----------------

Patologias/observações
<p>Cárie Granuloma ou quisto no 31, não distinguível devido a destruição <i>post mortem</i>; granuloma no 33 Eventual doença periodontal no 32 ou destruição <i>post mortem</i> Dente 18 possivelmente perdido <i>ante mortem</i> <i>Cibra orbitalia</i>; hiperostose porótica não observável Esta sepultura foi escavada em 2 campanhas (1995 e 2010), tendo sido registado apenas 1 indivíduo mas a existência de duas mandíbulas indica claramente a presença de 2 indivíduos Parentalidade? * Cabeceira com lajes de xisto (FC)</p>

FC - ficha de campo; RE - relatório de escavação

R123

Sepultura **96A/544** Indivíduo 1 de 1

Inumação	Individual, em fossa (FC)
-----------------	---------------------------

Conservação	Muito fragmentado Pouca desagregação, muita fragment (FC)
--------------------	--------------------------------------------------------------

Representatividade dentária (apenas coroa)	
<ul style="list-style-type: none"> Presente Ausente 	<ul style="list-style-type: none"> Perda <i>ante mortem</i> Possível

Tártaro dentário	Grau 0 e grau 1
-------------------------	-----------------

Estudo anterior Silvério (2008)
<p>Vertebras C2 e C3 fundidas - eventual patologia congénita, trauma ou artrite reumatoide</p> <p>Perda dentária total <i>ante mortem</i> no maxilar; doença periodontal; osteoporose (FC)</p>

FC - ficha de campo

Idade	Sexo	Estatura
45,5 anos - 74,08 anos	Masculino	Não determinada

Robustez
Não determinada

Achatamento
Tíbia direita platicnêmica (achatada) Tíbia esquerda euricnêmica (não achatada)

Patologias/observações
<p>Cárie</p> <p><i>Cribra orbitalia</i> ; <i>foramen caecum molare</i> não observável</p> <p>Espinha bífida oculta</p>

R83

Sepultura **96A/545** Indivíduo 1 de 1

Inumação	Individual, em fossa (FC)
-----------------	---------------------------

Conservação	Pouca desagregação, média fragment (FC)
--------------------	-----------------------------------------

Representatividade dentária (apenas coroa)	
<ul style="list-style-type: none"> Presente Ausente 	<ul style="list-style-type: none"> Perda <i>ante mortem</i> Possível

Tártaro dentário	Não aplicável
-------------------------	---------------

Estudo anterior Silvério (2008)
<p>Idade estimada através do comprimento das diáfises indica 12-18 meses e através do desenvolvimento dentário indica 3 anos \pm 6 meses</p>

FC - ficha de campo; RE - relatório de escavação

Idade	Sexo	Estatura
18 meses \pm 6 meses	Indeterminado	Não determinada

Robustez
Não aplicável

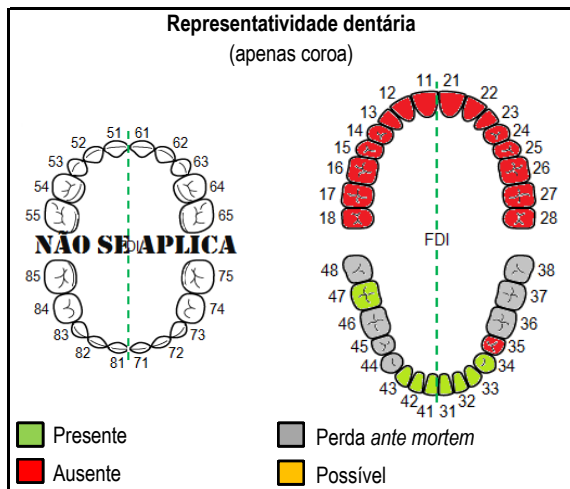
Achatamento
Não aplicável

Patologias/observações
<p>Pit no 85</p> <p><i>Cribra orbitalia</i> e hiperostose porótica não observáveis</p> <p>Dentes 53, 55, 63, 65, 73, 75 e 83 considerados como parcialmente erupcionados devido à apresentação do 75 e ao estado de desenvolvimento dos restantes; dos decíduos em que não há destruição radicular <i>post mortem</i>, nenhum tem raiz completamente formada</p> <p>Tem dentição mista (11, 22, 26 e 36) mas sem registo porque nenhum dos dentes tem coroa completa e nenhum erupcionado</p>

Migas de Mértola - Elisabete Mesquita - 2015

Inumação	Individual, em fossa (FC)
-----------------	---------------------------

Conservação	Média Média desagregação, muita fragment (FC)
--------------------	--------------------------------------------------



Tártaro dentário	Grau 0 e grau 1
-------------------------	-----------------

Estudo anterior Silvério (2008)
Crânio com ligeiro achatamento no parietal: T-syneithial ou anemia; fratura do 5º metatársico esquerdo com remodelação óssea; eventual anemia
Gonartrose (?); fusão sacro-cóccix; doença periodontal (FC)
Cobertura de laje de xisto sobre o crânio (FC)

FC - ficha de campo

Idade	Sexo	Estatura
20-50 anos	Masculino	159,23 - 171,8 cm * (12,57 cm)

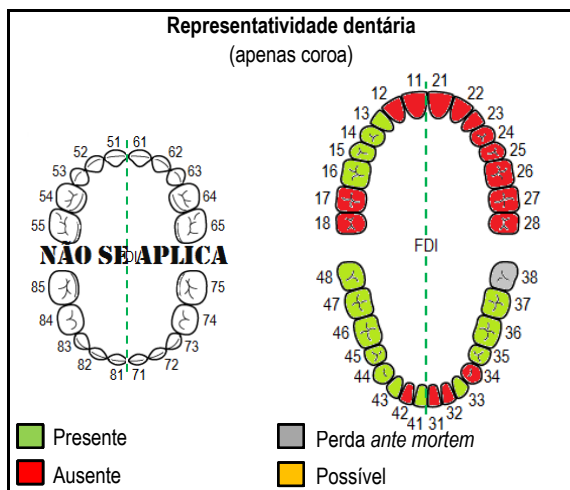
Robustez
Não determinada

Achatamento
Não determinado

Patologias/observações
Cáries Hipoplasia linear de esmalte; <i>foramen caecum molare</i> no 47; ausência de esmalte nas superfícies bucais do 33 e 34 parece <i>ante mortem</i> <i>Cribra orbitalia</i> Sutura coronal com desvio para a porção anterior do crânio, no lado direito Orifícios intracranianos - meninges?
* Obtiveram-se diversos valores, por medição de diversos ossos, sendo o mais baixo e o mais elevado os referidos

Inumação	Individual, em fossa (FC)
-----------------	---------------------------

Conservação	Muito completo mas muito fragmentado Muita desagregação e fragmentação (FC)
--------------------	--------------------------------------------------------------------------------



Tártaro dentário	Grau 0, grau 1 e grau 2
-------------------------	-------------------------

Estudo anterior Silvério (2008)
Possível queda ou pancada com esmagamento

FC - ficha de campo; RE - relatório de escavação

Idade	Sexo	Estatura
> 30 anos - Talvez meia idade	Masculino	162,3 - 173,36 cm (11,06 cm)

Robustez
Não determinada

Achatamento
Fémur esquerdo não achatado Tíbias não achatadas

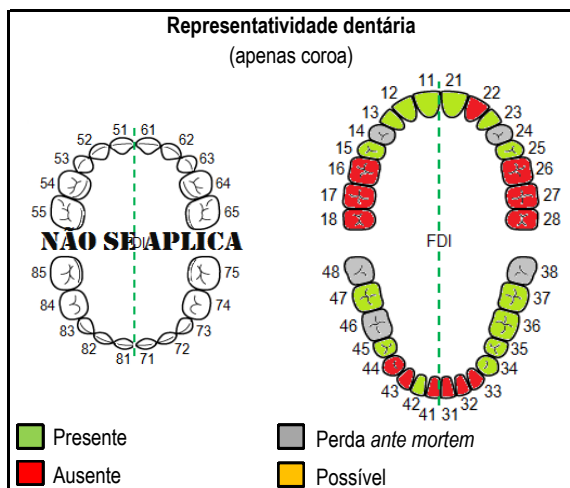
Patologias/observações
Cárie Dente 38 possivelmente perdido ante mortem Pit no 47 e defeito de esmalte tipo sulco no 43; possível remendo de esmalte na face bucal do 14 Persistência de sutura supranasal Foramen supraorbitário esquerdo; chanfradura supraorbitária direita Sulco no parietal esquerdo junto sutura lambdoide - fratura ou esmagamento por objeto?

R91

Sepultura 96A/555 Indivíduo 1 de 1

Inumação	Individual, em fossa (FC)
-----------------	---------------------------

Conservação	Muito fragmentado Muita desagregação e fragmentação (FC)
--------------------	-------------------------------------------------------------



Tártaro dentário	Grau 0
-------------------------	--------

Estudo anterior Silvério (2008)
Depressão <i>ante mortem</i> na extremidade distal do 4º metacárpico direito, talvez artrite reumatoide ou gota
Muitas alterações tafonômicas

Idade	Sexo	Estatura
Meia idade	Masculino	162,91 - 179,63 cm * (16,72 cm)

Robustez
Não determinada

Achatamento
Fémur esquerdo sem achatamento

Patologias/observações
Cárie
Dentes 38 e 48 possivelmente perdidos <i>ante mortem</i>
Hipoplasia linear de esmalte; hipercimentose do 47
<i>Foramen</i> mentoniano esquerdo bifurcado (para distal e para mesial); <i>foramina</i> mentonianos muito grandes
Dente que estava colado no alvéolo 11 é o 21

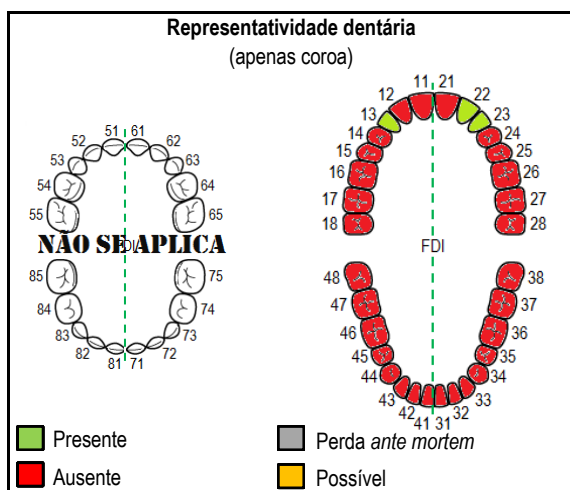
FC - ficha de campo

R124

Sepultura 96A/557 Indivíduo 1 de 2

Inumação	Dupla Individual, em fossa (FC)
-----------------	------------------------------------

Conservação	Muito completo e muito fragmentado Muita desagregação e fragmentação (FC)
--------------------	------------------------------------------------------------------------------



Tártaro dentário	Grau 0 e grau 1
-------------------------	-----------------

Estudo anterior Silvério (2008)
Cobertura com laje de xisto (FC)

Idade	Sexo	Estatura
Meia idade	Feminino	153,99 - 164,98 cm * (10,99 cm)

Robustez
Rádio e tibia direitos robustos

Achatamento
Fémur e tibia direitos sem achatamento

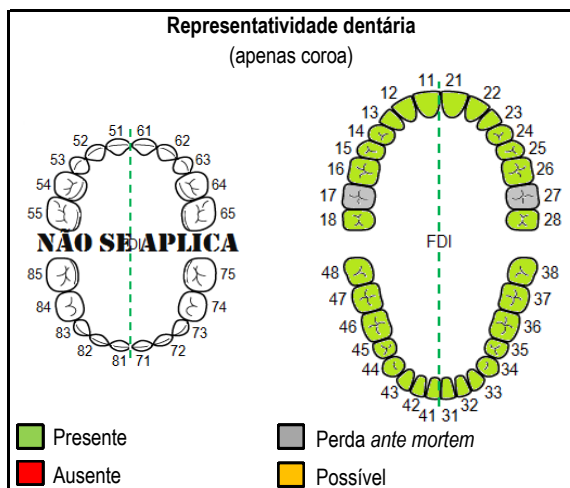
Patologias/observações
<i>Cribra orbitalia</i> e <i>foramen caecum molare</i> não observáveis
Chanfradura supraorbitária esquerda
* Obtiveram-se diversos valores, por medição de diversos ossos, sendo o mais baixo e o mais elevado os referidos

FC - ficha de campo; RE - relatório de escavação

Migas de Mértola - Elisabete Mesquita - 2015

Inumação	Individual, em fossa (FC)
-----------------	---------------------------

Conservação	Muito completo mas muito fragmentado Muita desagregação e fragmentação (FC)
--------------------	--------------------------------------------------------------------------------



Tártaro dentário	Grau 0, grau 1 e grau 2
-------------------------	-------------------------

Estudo anterior Silvério (2008)	Eventual anemia
----------------------------------------	-----------------

Idade	Sexo	Estatura
Pouco mais de 30 anos	Feminino ?	Não determinada

Robustez	Não determinada
-----------------	-----------------

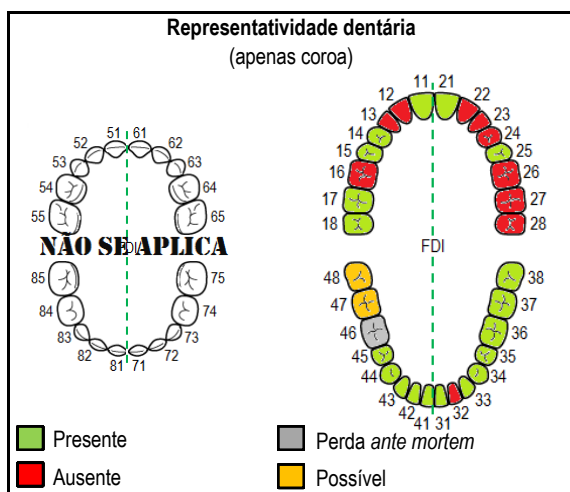
Achatamento	Não determinado
--------------------	-----------------

Patologias/observações	Quisto nos dentes 17 e 27 Hipoplasia linear do esmalte e pits <i>Cribra orbitalia</i> Persistência de sutura infranasal <i>Foramen</i> nutritivo na órbita e chanfradura supraorbitária medial
-------------------------------	------------------------------------------------------------------------------------------------------------------------------------------------------------------------------------------------------------

FC - ficha de campo

Inumação	Individual, em fossa (FC)
-----------------	---------------------------

Conservação	Bastante completo e razoável conservação Muita desagregação e fragmentação (FC)
--------------------	------------------------------------------------------------------------------------



Tártaro dentário	Grau 0
-------------------------	--------

Estudo anterior Silvério, 2008	Laje de xisto sobre a cabeça e várias lajes de xisto a uma cota superior (FC)
---------------------------------------	-------------------------------------------------------------------------------

Idade	Sexo	Estatura
> 30 anos	Masculino	157,26 - 168,2 cm * (10,94 cm)

Robustez	Não determinada
-----------------	-----------------

Achatamento	Fémur esquerdo sem achatamento Tíbia esquerda sem achatamento
--------------------	------------------------------------------------------------------

Patologias/observações	Cáries Hipoplasia linear do esmalte; pits; <i>foramen caecum molare</i> nos 47 e 37 Ausência das cúspides distais Fusão das raízes do 18 Possível otite no ouvido direito * Obtiveram-se diversos valores, por medição de diversos ossos, sendo o mais baixo e o mais elevado os referidos
-------------------------------	---------------------------------------------------------------------------------------------------------------------------------------------------------------------------------------------------------------------------------------------------------------------------------------------------------------

FC - ficha de campo; RE - relatório de escavação

Inumação	Individual, em fossa (FC)	Idade	Sexo	Estatura
Conservação	Elevado estado de fragmentação Muita desagregação e fragmentação (FC)	Adulto	Indeterminado	Não determinada
Representatividade dentária (apenas coroa)		Robustez	Achatamento	
<p>NÃO SE APLICA</p> <p>FDI</p> <p> ■ Presente ■ Perda <i>ante mortem</i> ■ Ausente ■ Possível </p>		Não determinada	Não determinado	
Tártaro dentário		Patologias/observações		
Grau 0		Cárie; cárie da superfície oclusal do 45 não se consegue confirmar devido á fratura <i>post mortem</i> do esmalte Hipoplasia linear do esmalte		
Estudo anterior Silvério (2008)				
Laje de xisto sobre a cabeça (FC)				

FC - ficha de campo

Inumação	Individual, em fossa (FC)	Idade	Sexo	Estatura
Conservação	Muita desagregação e fragmentação (FC)	4 anos ± 1 ano	Indeterminado	Não determinada
Representatividade dentária (apenas coroa)		Robustez	Achatamento	
<p>SEM REGISTO</p> <p>FDI</p> <p> ■ Presente ■ Perda <i>ante mortem</i> ■ Ausente ■ Possível </p>		Não aplicável	Não aplicável	
Tártaro dentário		Patologias/observações		
Grau 0		<i>Perikymata</i> no 11; pit no 75 e no 85 <i>Cribra orbitalia</i> não observável Tem dentição permanente (21, 26, 36, 46) mas sem registo porque nenhum dente erupcionou, parecendo apenas existirem criptas comunicantes nos 1 ^{os} molares; ápex do 61 aberto Possível brucelose? - vértebras com orifícios que se prolongam da superfície anterior á superfície posterior interna do corpo vertebral		
Estudo anterior Silvério (2008)				
Comprimento diáfises ossos longos estima idade em 3-5 anos				

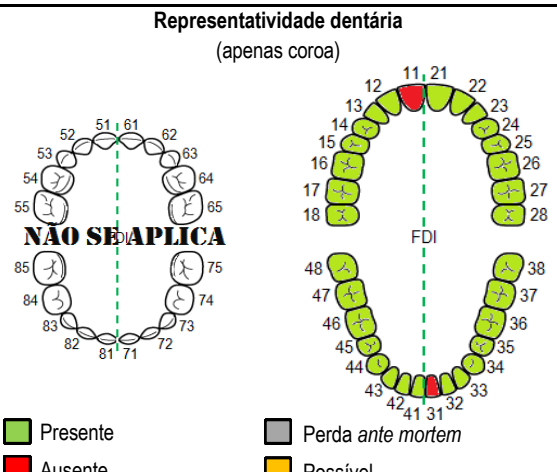
FC - ficha de campo; RE - relatório de escavação

Inumação	Individual, em cista (FC)	Idade	Sexo	Estatura
Conservação	Muita desagregação e fragmentação (FC)	25-27 anos	Feminino	156,55 - 165,25 cm (8,7 cm)
Representatividade dentária (apenas coroa)		Robustez	Achatamento	
		Não determinada	Tíbia sem achatamento	
Tártaro dentário		Patologias/observações		
Grau 1		Cáries Hipoplasia linear do esmalte e pits; <i>foramen caecum molare</i> no 47		
Estudo anterior Morgado (2007)				
Torus mandibular Lajes de xisto nas paredes da parte superior da cista (FC)				

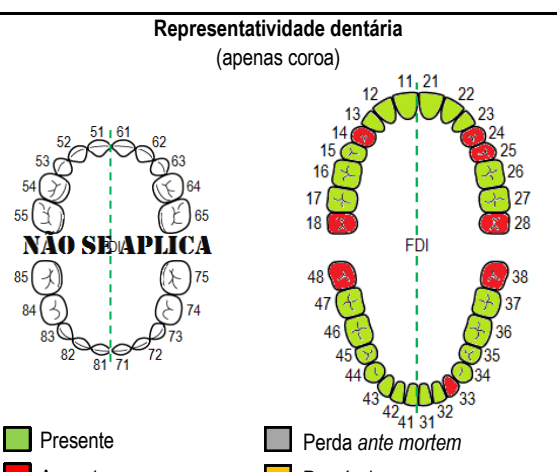
FC - ficha de campo

Inumação	Individual, em fossa (FC)	Idade	Sexo	Estatura
Conservação	Muita desagregação e fragmentação (FC)	30-34 anos ; 38±13,6 anos	Masculino	158,6 - 169,66 cm (11,06 cm)
Representatividade dentária (apenas coroa)		Robustez	Achatamento	
		Não determinada	Fêmur com achatamento	
Tártaro dentário		Patologias/observações		
Grau 1 e grau 2		Cáries Hipoplasia linear do esmalte; grupo de pits no 18 e no 28; defeito desenvolvimento esmalte tipo depressão na superfície lingual do 28, junto à JCE; ligeira hiperimentose do 14; manchas brancas no 11, 12, 13, 21 e 22 - pode ser fluorose ou opacidade Cúspide de Talon (?) no 22; sulcos corono-radulares no 12 e 22 Raízes do 14 e do 28 fundidas; grande torção da raiz do 14 para distal; raiz do 23 pequena <i>Cribra orbitalia</i> Torção para distal do 14, 34 e 35		
Estudo anterior Morgado (2007)				
Laje de xisto à volta da cabeça; prego de bronze à direita das vértebras cervicais (LC)				

FC - ficha de campo; RE - relatório de escavação

Inumação	Individual, em fossa (FC)	Idade	Sexo	Estatura
Conservação	Reduzida desagregação e fragmentação (FC)	< 30 anos	Masculino	157,37 - 169,48 cm * (12,11 cm)
Representatividade dentária (apenas coroa) 		Robustez Tíbia direita robusta	Achatamento Tíbia direita sem achatamento Fémur direito sem achatamento	
Tártaro dentário Grau 1 e grau 2		Patologias/observações Cáries Hipoplasia linear de esmalte e pits; <i>foramen caecum molare</i> no 36, 37, 38, 46 e 48; depressão na superfície bucal do 33, 41 e 42 <i>Cribra orbitalia</i> Persistência de sutura metópica Trepanação não remodelada?		
Estudo anterior Morgado (2007) Foi encontrado nesta sepultura 1 alfinete em bronze (Carmo, 2011) 1 alfinete em bronze nas costelas esquerdas e 1 prego em ferro; pedras a delimitar a sepultura (FC)		* Obtiveram-se diversos valores, por medição de diversos ossos, sendo o mais baixo e o mais elevado os referidos		

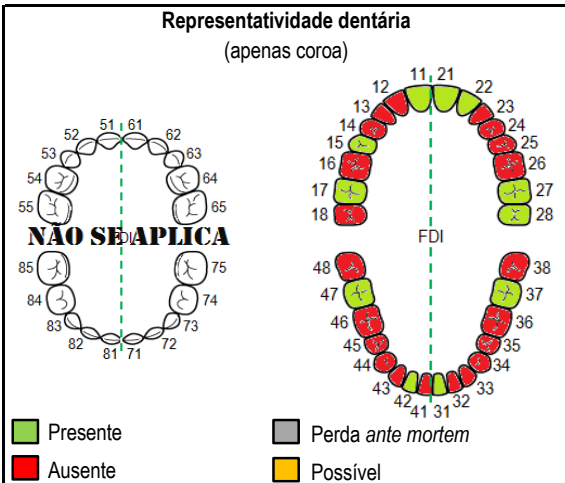
FC - ficha de campo

Inumação	Individual, em fossa (FC)	Idade	Sexo	Estatura
Conservação	Reduzida desagregação e fragmentação (FC)	20-30 anos	Feminino	143,2 - 163,45 cm * (20,25 cm)
Representatividade dentária (apenas coroa) 		Robustez Úmero e rádio robustos	Achatamento Úmero sem achatamento Fémur com achatamento Tíbia sem achatamento	
Tártaro dentário Grau 1		Patologias/observações Cáries Granuloma no 14 Pits; defeito desenvolvimento do esmalte tipo depressão no 12, 42 e 43 <i>Cribra orbitalia</i> não observável Dentes 13 e 23 com muita torção e impactados Ápex do 11 aberto		
Estudo anterior Morgado (2007) Possível brucelose? Na sepultura existia uma laje com símbolo e lajes de xisto sobre a cabeça (FC)		* Obtiveram-se diversos valores, por medição de diversos ossos, sendo o mais baixo e o mais elevado os referidos		

FC - ficha de campo; RE - relatório de escavação

R107

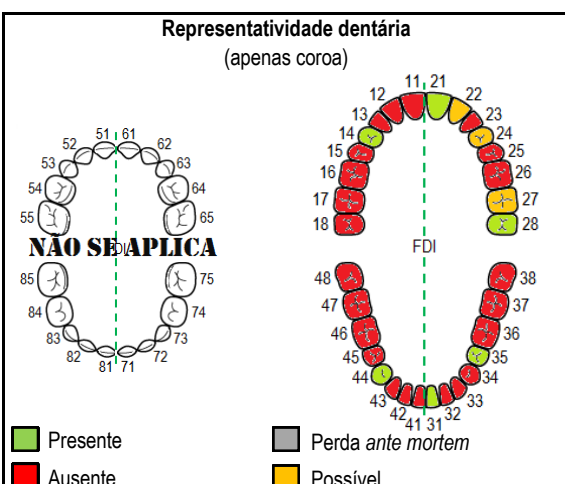
Sepultura 96A/568 Indivíduo 1 de 1

Inumação	Individual, em fossa (FC)	Idade	Sexo	Estatura
Conservação	Muita desagregação e fragmentação (FC)	> 30 anos	Feminino	144,07 - 159,85 cm * (15,78 cm)
Representatividade dentária (apenas coroa) 		Robustez Rádio robusto	Achatamento Fémur sem achatamento	
Tártaro dentário Grau 1 e grau 2		Patologias/observações <i>Perikymata</i> no 21 e 22; pits; <i>foramen caecum molare</i> no 37 e 47; defeitos circulares de esmalte nas superfícies labiais do 22 e do 42 <i>Cribra orbitalia</i> e hiperostose porótica não observáveis Este exemplar consta apenas de dentes soltos * Obtiveram-se diversos valores, por medição de diversos ossos, sendo o mais baixo e o mais elevado os referidos		
Estudo anterior Morgado (2007) Laje de xisto sobre a cabeça (FC)				

FC - ficha de campo

R136

Sepultura 96A/569 Indivíduo 1 de 1

Inumação	Individual, em fossa (FC)	Idade	Sexo	Estatura
Conservação	Muita desagregação e fragmentação (FC)	35-39 anos	Masculino	158,17 - 169,23 cm (11,06 cm)
Representatividade dentária (apenas coroa) 		Robustez Não determinada	Achatamento Fémur sem achatamento	
Tártaro dentário Grau 0, grau 1 e grau 2		Patologias/observações Pit muito superficial no 28 Raízes do 27 fundidas <i>Cribra orbitalia</i> não observável Possível infecção ouvido direito - exostose do canal auditivo ou ouvido de surfista? <i>Fluctuating asymmetry</i> nos 3 ^{os} molares?		
Estudo anterior Morgado (2007) Possível caso de brucelose? Pedras de xisto à volta da fossa na metade superior do corpo e laje de xisto sobre a cabeça (FC)				

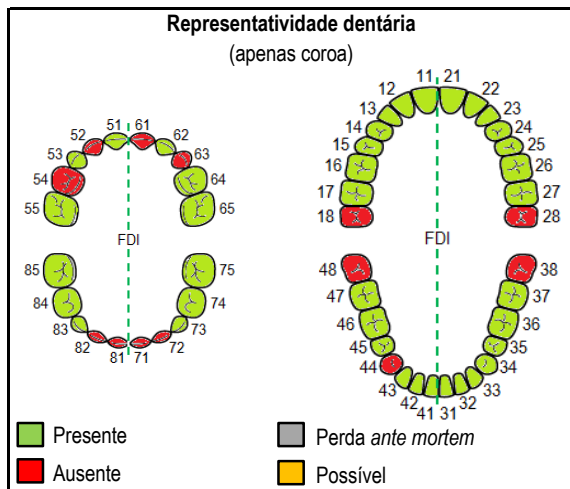
FC - ficha de campo; RE - relatório de escavação

R41
R42

Sepultura 96A/570 Indivíduo 1 de 1

Inumação	Individual, em fossa (FC)
-----------------	---------------------------

Conservação	Média desagregação e muita fragmentação (FC)
--------------------	----------------------------------------------



Tártaro dentário	Grau 1
-------------------------	--------

Estudo anterior Morgado (2007)
Não apresenta fusão das epífises dos ossos longos (FC)

Idade	Sexo	Estatura
8 anos ± 2 anos	Indeterminado	Não determinada

Robustez	Não aplicável
-----------------	---------------

Achatamento	Não aplicável
--------------------	---------------

Patologias/observações

Cárie nos decíduos
Pit no 36 e defeito tipo entalhe (oblíquo) na superfície distolingual do 16
Dentes 11, 21, 31, 32, 41 e 42 em flor-de-lis
Cribra orbitalia e hiperostose porótica não observáveis
Dentes 46 e 47 estavam mal colados (alvéolos incorretos)

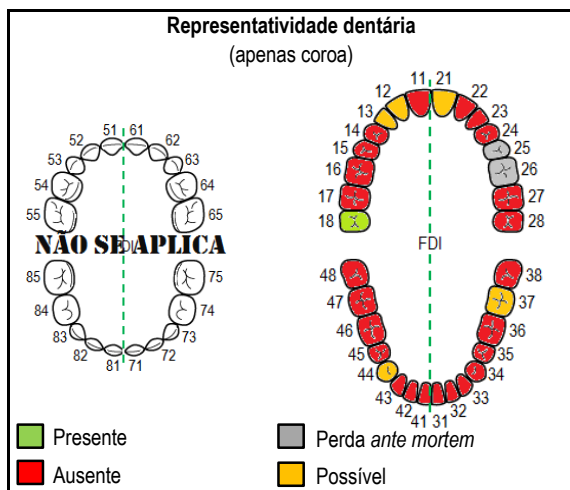
FC - ficha de campo

R135

Sepultura 97A/574 Indivíduo 1 de 1

Inumação	Individual, em fossa (FC)
-----------------	---------------------------

Conservação	Reduzida desagregação e média fragmentação (FC)
--------------------	-------------------------------------------------



Tártaro dentário	Grau 0, grau 1 e grau 2
-------------------------	-------------------------

Estudo anterior Leandro (2011)
Metade proximal da diáfise da tíbia direita com lesão eventualmente correspondente a osteomielite
Patologia infecciosa mais severa da amostra
Possível fratura *ante mortem* da tíbia direita; espólio de cerâmica na sepultura (FC)

Idade	Sexo	Estatura
36-50 anos	Masculino	Não determinada

Robustez	Não determinada
-----------------	-----------------

Achatamento	Fémur e tíbia sem achatamento
--------------------	-------------------------------

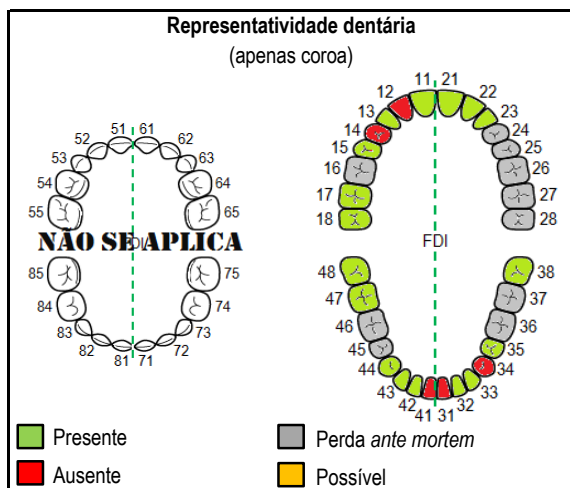
Patologias/observações

Dentes 25 e 25 possivelmente perdidos *ante mortem*
Hipoplasia linear do esmalte e *foramen caecum molare* não observáveis
Fusão de raízes do 18

FC - ficha de campo; RE - relatório de escavação

Inumação	Individual, em fossa (FC)
-----------------	---------------------------

Conservação	Reduzida desagregação e fragmentação (FC)
--------------------	-------------------------------------------



Tártaro dentário	Grau 0, grau 1, grau 2 e grau 4
-------------------------	---------------------------------

Estudo anterior Leandro (2011)
Fratura em 1 fragmento de costela não identificado
Fratura mais exuberante da amostra
Ossos muito longos e crânio pequeno relativamente aos ossos; cabeça de lajes e pedras (FC)

Idade	Sexo	Estatura
36-50 anos	Masculino	165 - 170 cm (5 cm)

Robustez
Fêmur e tibia robustos

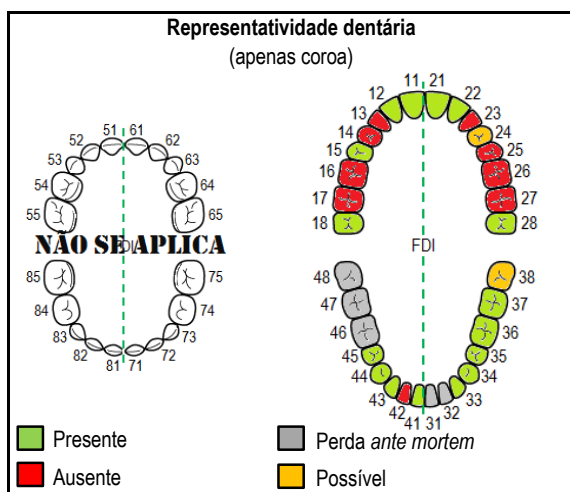
Achatamento
Fêmur e tibia sem achatamento

Patologias/observações
<p>Cáries</p> <p>Lesão periapical no 36 (abscesso) aparenta remodelação - parece haver sulco para drenagem para a parte interna da mandíbula e orifício circular para drenar para parte externa; abscesso agudo no 18 (parece pouco exuberante para ser crônico); granuloma periapical + abscesso agudo no 17; granuloma no 14; quisto no 34 e 38</p> <p>Doença periodontal no 47 e 48, mas difícil de classificar</p> <p>Dentes 24 e 28 possivelmente perdidos <i>ante mortem</i></p> <p>Espículas com considerável tamanho no palato, porção posterior; eventual <i>torus</i> palatino; <i>torus</i> mandibular mas não muito forte</p> <p>Hipoplasia linear do esmalte</p> <p><i>Cribrá orbitalia</i> e hiperostose porótica não observáveis</p> <p>Canal mandibular largo e aberto no lado esquerdo e com ponte no lado direito</p>

FC - ficha de campo

Inumação	Individual, em fossa (FC)
-----------------	---------------------------

Conservação	Média desagregação e muita fragmentação (FC)
--------------------	----------------------------------------------



Tártaro dentário	Grau 0 e grau 1
-------------------------	-----------------

Estudo anterior Leandro (2011)
Inserção muscular muito desenvolvida nas falanges, talvez devida ao esforço realizado por trabalhos forçados/movimentos utilizados no levantamento de pesos; 2 pregos na sepultura (FC)

Idade	Sexo	Estatura
20-35 anos	Masculino	160 - 165 cm (5 cm)

Robustez
Não determinada

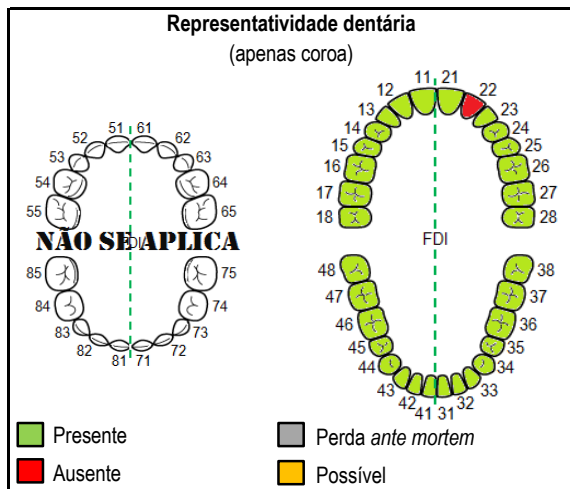
Achatamento
Fêmur e tibia sem achatamento

Patologias/observações
<p>Cáries</p> <p>Hipoplasia linear do esmalte; pit no 36; <i>foramen caecum molare</i> no 37; defeito de esmalte tipo depressão na superfície bucal do 43</p> <p><i>Cribrá orbitalia</i> e hiperostose porótica não observáveis</p>

FC - ficha de campo; RE - relatório de escavação

Inumação	Individual, em fossa (FC)
-----------------	---------------------------

Conservação	Reduzida desagregação e muita fragmentação (FC)
--------------------	-------------------------------------------------



Tártaro dentário	Grau 0, grau 1 e grau 2
-------------------------	-------------------------

Estudo anterior Leandro (2011)

FC - ficha de campo

Idade	Sexo	Estatura
36-50 anos	Indeterminado	Não determinada

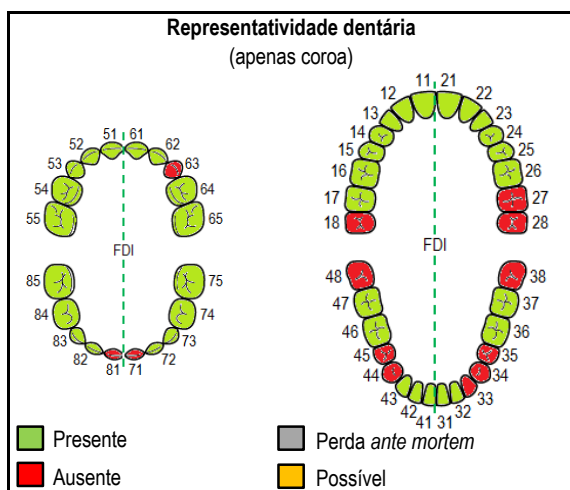
Robustez
Não determinada

Achatamento
Fémur com achatamento

Patologias/observações
Hipoplasia linear do esmalte, pit e <i>foramen caecum molare</i> ; defeito de desenvolvimento de esmalte tipo depressão <i>Cribra orbitalia</i> não observável

Inumação	Dupla, em fossa (FC)
-----------------	----------------------

Conservação	Reduzida desagregação e fragmentação (FC)
--------------------	-------------------------------------------



Tártaro dentário	Grau 0; Presente (FC)
-------------------------	-----------------------

Estudo anterior Leandro (2011)

FC - ficha de campo; RE - relatório de escavação

Idade	Sexo	Estatura
5 anos ± 1,5 anos	Indeterminado	Não determinada

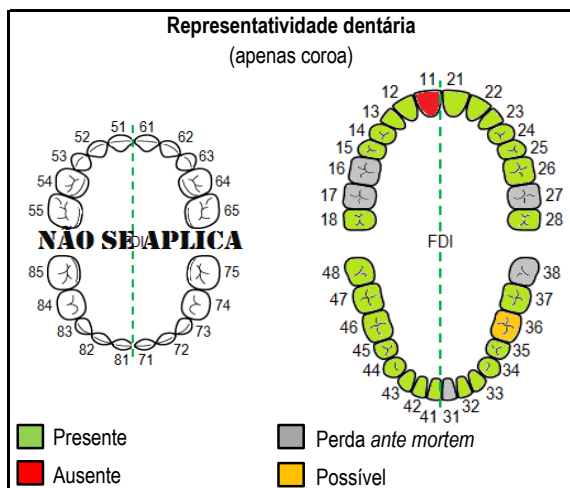
Robustez
Não aplicável

Achatamento
Não aplicável

Patologias/observações
Depressão no esmalte semelhante a ausência de esmalte no 73 e no 83; <i>foramen caecum molare</i> não observável nos dentes permanentes <i>Cribra orbitalia</i> e hiperostose porótica não observáveis Estimativa de idade baseada nos dentes 16 e 17; ápex do 53 aberto; reabsorção radicular do 54 ou ainda não formado Nenhum permanente erupcionado; 41 e 42 em flor-de-lis

Inumação	Individual, em fossa (FC)
-----------------	---------------------------

Conservação	Reduzida desagregação e média fragmentação (FC)
--------------------	-------------------------------------------------



Tártaro dentário	Grau 0 e grau 1; Grau 0 (FC)
-------------------------	------------------------------

Estudo anterior Leandro (2011)	<p>Trauma em fragmento de costela indeterminado, com remodelação óssea</p> <p>Patologia articular nos extremos distais dos metacarpianos; cobertura de lajes de xisto até ao abdômen (FC)</p>
---------------------------------------	-----------------------------------------------------------------------------------------------------------------------------------------------------------------------------------------------

FC - ficha de campo

Idade	Sexo	Estatura
20-35 anos	Feminino	150 - 155 cm (5 cm)

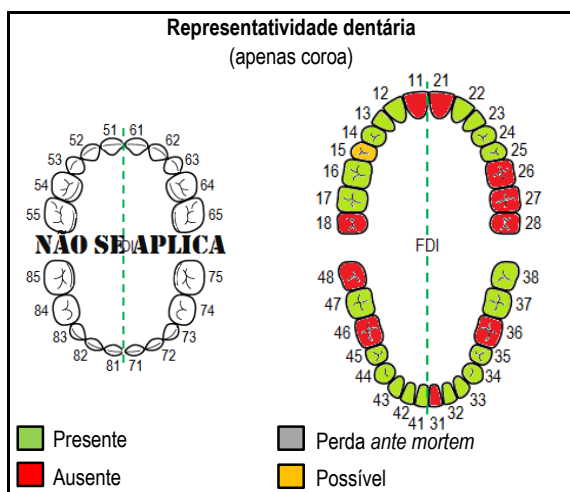
Robustez	Não determinada
-----------------	-----------------

Achatamento	Fémur com achatamento
--------------------	-----------------------

Patologias/observações	<p>Cáries</p> <p>Pits</p> <p>Granuloma no 37 e quisto no 36</p> <p>Dente 31 possivelmente perdido <i>ante mortem</i></p> <p><i>Cribra orbitalia</i> e hiperostose porótica não observáveis</p> <p>Raízes do 18 e 28 bastante inclinadas e fundidas</p> <p>Desgaste bucal do dente 15 - possível atividade não mastigatória</p>
-------------------------------	--------------------------------------------------------------------------------------------------------------------------------------------------------------------------------------------------------------------------------------------------------------------------------------------------------------------------------

Inumação	Tripla, em fossa (FC)
-----------------	-----------------------

Conservação	Muita fragmentação (FC)
--------------------	-------------------------



Tártaro dentário	Grau 0, grau 1 e grau 2
-------------------------	-------------------------

Estudo anterior Leandro (2011)	<p>Possivelmente feminino; possibilidade de sepultura familiar - interesse de análise genética (?) (FC)</p>
---------------------------------------	-------------------------------------------------------------------------------------------------------------

FC - ficha de campo; RE - relatório de escavação

Idade	Sexo	Estatura
Adulto	Indeterminado	Não determinada

Robustez	Não determinada
-----------------	-----------------

Achatamento	Fémur sem achatamento
--------------------	-----------------------

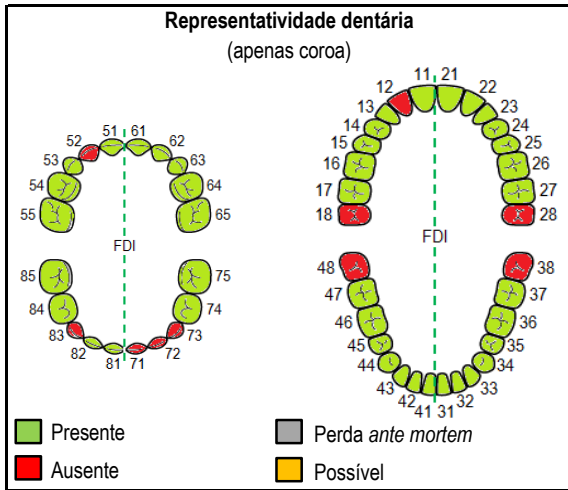
Patologias/observações	<p>Dente 15 sem coroa mas provavelmente apenas devido a desgaste</p> <p>Hipoplasia linear do esmalte; <i>perikymata</i> no 23; pit</p> <p><i>Cribra orbitalia</i> e hiperostose porótica não observáveis</p>
-------------------------------	--------------------------------------------------------------------------------------------------------------------------------------------------------------------------------------------------------------

R52
R53

Sepultura 99A/598 Indivíduo 2 de 3

Inumação	Tripla, em fossa (FC)
-----------------	-----------------------

Conservação	Muita fragmentação (FC)
--------------------	-------------------------



Tártaro dentário	Grau 0, grau 1, grau 2, grau 3 e grau 4
-------------------------	-----------------------------------------

Estudo anterior Leandro (2011)
Possibilidade de sepultura familiar - interesse de análise genética (?) (FC)

Idade	Sexo	Estatura
5 anos ± 1,5 anos	Indeterminado	Não determinada

Robustez	Não aplicável
-----------------	---------------

Achatamento	Não aplicável
--------------------	---------------

Patologias/observações

Cáries nos decíduos
Cribra orbitalia ; hiperostose porótica não observável
 Ápex do 53, 61, 81 e 82 aberto
 Nenhum dente permanente erupcionado; dentes 11, 21, 31, 32, 41 e 42 em flor-de-lis; 16, 26, 36 e 46 apresentam alguma formação de raiz, pelo que a ausência de raiz noutros dentes (incisivos, por exemplo) pode ser devida a destruição *post mortem*
 Indivíduo do registo 54/55 poderá ter a mesma idade

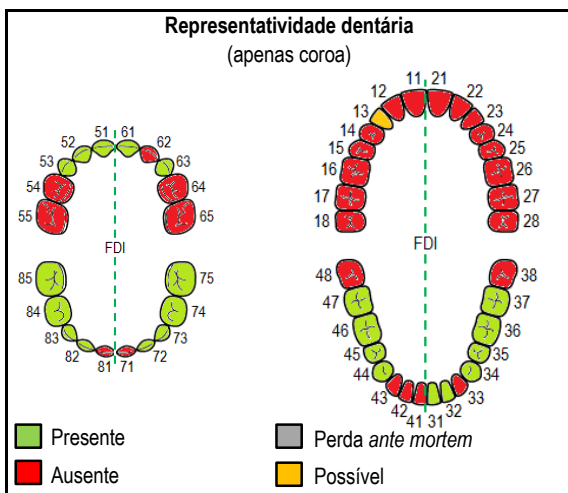
FC - ficha de campo

R54
R55

Sepultura 99A/598 Indivíduo 3 de 3

Inumação	Tripla, em fossa (FC)
-----------------	-----------------------

Conservação	Muita fragmentação (FC)
--------------------	-------------------------



Tártaro dentário	Grau 0
-------------------------	--------

Estudo anterior Leandro (2011)
Possibilidade de sepultura familiar - interesse de análise genética (?) (FC)

Idade	Sexo	Estatura
5 anos ± 1,5 anos	Indeterminado	Não determinada

Robustez	Não aplicável
-----------------	---------------

Achatamento	Não aplicável
--------------------	---------------

Patologias/observações

Hipoplasia linear do esmalte no dente 13; possível opacidade branca no esmalte da superfície bucal do 53, junto à linha cervical; grupos de pits na superfície oclusal do 75 ou apenas perda de esmalte *post mortem*
Cribra orbitalia (???) - confirmar com outros estudos; hiperostose porótica não observável
 Nenhum dente permanente erupcionado mas dente 46 parece já ter a cripta em contacto com crista alveolar, apontando para a idade mais avançada; dente 34 parece já ter alguma formação de raiz; dentes 31 e 32 em flor-de-lis
 Indivíduo do registo 52/53 poderá ter a mesma idade

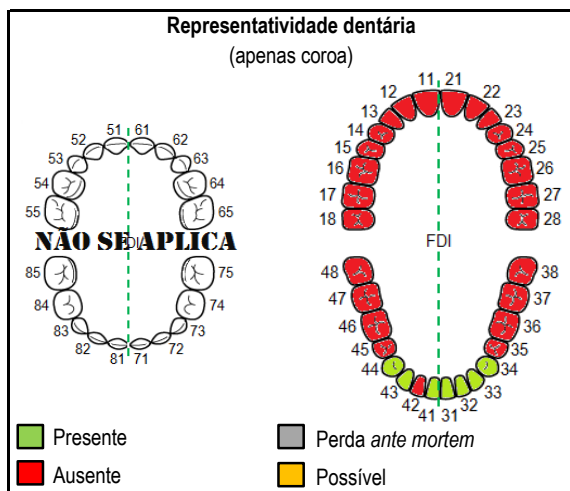
FC - ficha de campo; RE - relatório de escavação

R137

Sepultura 98A/599 Indivíduo 1 de 1

Inumação	Individual, em fossa (FC)
-----------------	---------------------------

Conservação	Média desagregação e fragmentação (FC)
--------------------	----------------------------------------



Tártaro dentário	Grau 1
-------------------------	--------

Estudo anterior Morgado (2007)
Foram encontrados 3 anéis nesta sepultura, 2 argolas em bronze, 2 argolas em material não identificado (Carmo, 2011)
Pedras em volta da cabeça (fotografia de campo)
Anel em prata do séc. XIV (mão direita) e argolas em ferro (costelas esquerdas) (FC)

FC - ficha de campo

Idade	Sexo	Estatura
> 30 anos	Feminino	158,35 - 167,05 cm (8,7 cm)

Robustez	Não determinada
-----------------	-----------------

Achatamento	Não determinado
--------------------	-----------------

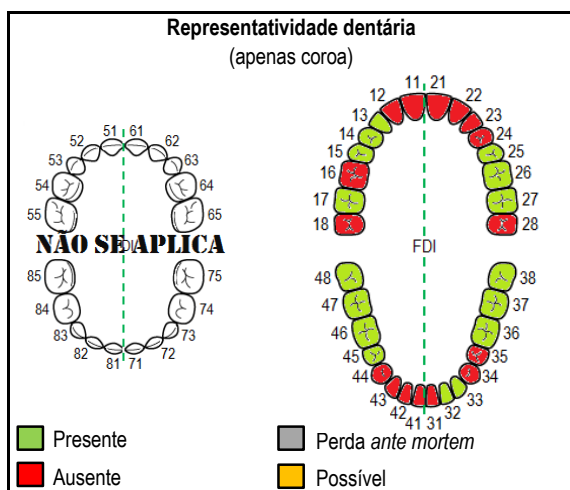
Patologias/observações
Cárie Hipoplasia linear do esmalte; <i>foramen caecum molare</i> não observável <i>Cribra orbitalia</i> não observável

R93

Sepultura 98A/600 Indivíduo 1 de 2

Inumação	Dupla, em fossa (FC)
-----------------	----------------------

Conservação	Desagregação média e muita fragmentação (FC)
--------------------	----------------------------------------------



Tártaro dentário	Grau 0, grau 1, grau 2 e grau 3
-------------------------	---------------------------------

Estudo anterior Morgado (2007)
Falanges com degeneração provavelmente devida a esforço do trabalho que desenvolveria; pedras nos lados da sepultura e laje de xisto por cima (FC)

Idade	Sexo	Estatura
Adulto jovem	Masculino	159,76 - 173,13 cm * (13,37 cm)

Robustez	Rádio robusto Ulna pouco robusta
-----------------	-------------------------------------

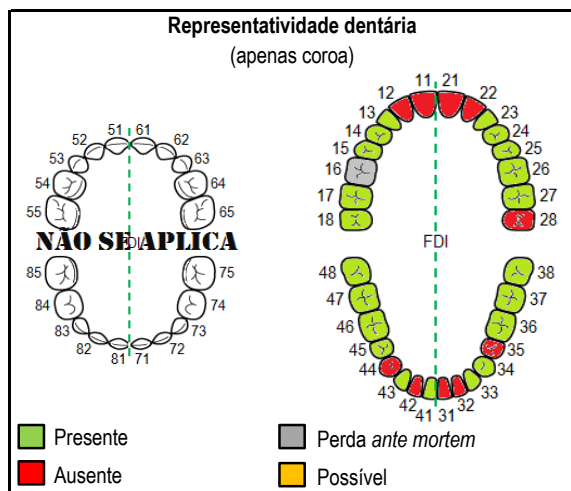
Achatamento	Cúbito sem achatamento Fémur sem achatamento Tíbia sem achatamento
--------------------	--------------------------------------------------------------------------

Patologias/observações
Cáries Hipoplasia linear do esmalte; pit; <i>foramen caecum molare</i> no 37, 38 e 48 <i>Cribra orbitalia</i> e hiperostose porótica não observáveis
* Obtiveram-se diversos valores, por medição de diversos ossos, sendo o mais baixo e o mais elevado os referidos

FC - ficha de campo; RE - relatório de escavação

Inumação	Individual, em fossa (FC)
-----------------	---------------------------

Conservação	Reduzida desagregação e fragmentação (FC)
--------------------	-------------------------------------------



Tártaro dentário	Grau 0, grau 1 e grau 2
-------------------------	-------------------------

Estudo anterior Morgado (2007)	Pequena depressão craniana no parietal direito derivada de trauma? Lajes de xisto e pedras na cabeceira (FC)
---------------------------------------	-----------------------------------------------------------------------------------------------------------------

FC - ficha de campo

Idade	Sexo	Estatura
> 30 anos 54,74±14,27 anos	Masculino	152,44 - 167,65 cm * (15,21 cm)

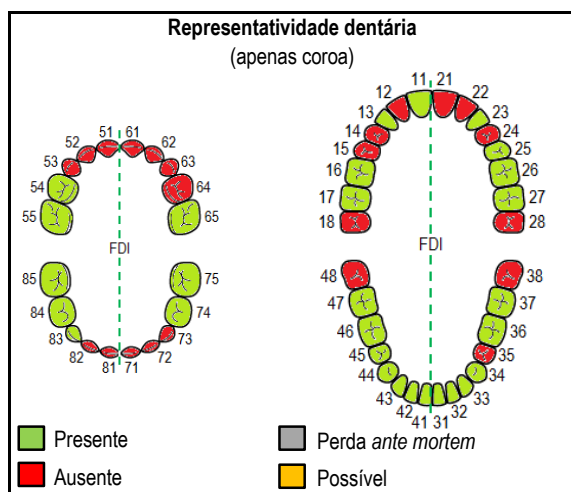
Robustez	Não determinada
-----------------	-----------------

Achatamento	Fêmur com achatamento Tíbia sem achatamento
--------------------	------------------------------------------------

Patologias/observações	Cárie Hipoplasia linear do esmalte; pits <i>Cribra orbitalia</i> não observável Fusão das raízes do 14 e do 18 * Obtiveram-se diversos valores, por medição de diversos ossos, sendo o mais baixo e o mais elevado os referidos
-------------------------------	-------------------------------------------------------------------------------------------------------------------------------------------------------------------------------------------------------------------------------------------------

Inumação	Individual, em fossa (RE)
-----------------	---------------------------

Conservação	Não referida (RE) e sem FC
--------------------	----------------------------



Tártaro dentário	Grau 1
-------------------------	--------

Estudo anterior Morgado (2007)	Eventual trauma? Brinco em bronze no temporal esquerdo (RE)
---------------------------------------	----------------------------------------------------------------

FC - ficha de campo; RE - relatório de escavação

Idade	Sexo	Estatura
8 anos ± 2 anos	Indeterminado	Não determinada

Robustez	Não aplicável
-----------------	---------------

Achatamento	Não aplicável
--------------------	---------------

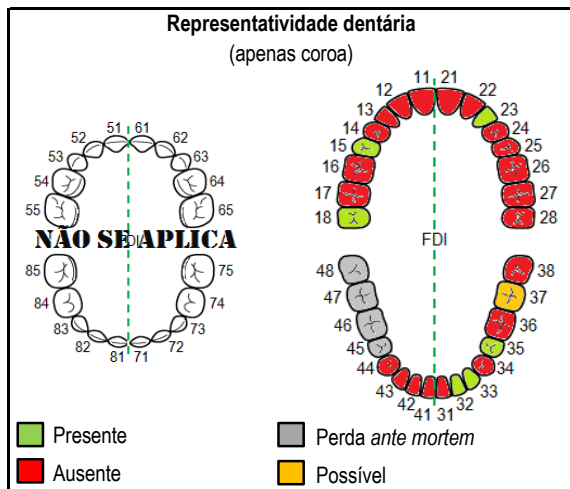
Patologias/observações	Hipoplasia linear do esmalte; pits nos permanentes e nos decíduos <i>Cribra orbitalia</i> não observável Incisivos permanentes inferiores em flor-de-lis
-------------------------------	----------------------------------------------------------------------------------------------------------------------------------------------------------------

R110

Sepultura 98A/609 Indivíduo 1 de 1

Inumação	Individual, em fossa (FC)
-----------------	---------------------------

Conservação	Média desagregação e elevada fragmentação (FC)
--------------------	------------------------------------------------



Tártaro dentário	Grau 1 e grau 2
-------------------------	-----------------

Estudo anterior Morgado (2007)	Falanges com deformação eventualmente devida a esforço relacionado com atividade desenvolvida (FC) Cabeceira com pedras dos lados e laje de xisto por cima (FC)
---------------------------------------	--------------------------------------------------------------------------------------------------------------------------------------------------------------------

FC - ficha de campo

Idade	Sexo	Estatura
Pouco mais de > 30 anos	Feminino	147,64 - 154,7 cm (7,06 cm)

Robustez	Ulna com robustez acima da média
-----------------	----------------------------------

Achatamento	Ulna com achatamento Fémur sem achatamento
--------------------	-----------------------------------------------

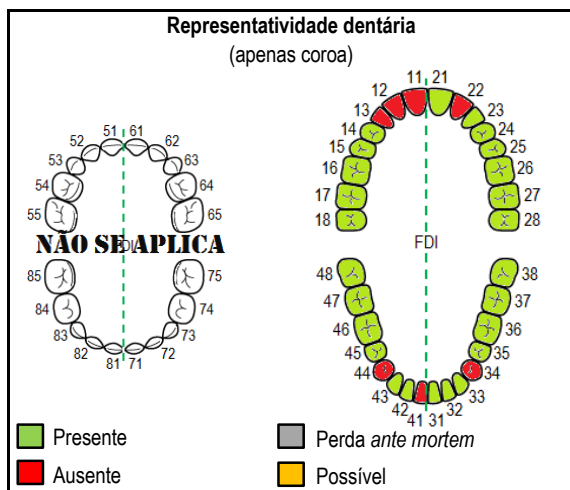
Patologias/observações	Cáries Hipoplasia linear do esmalte; pit no 18 <i>Cribra orbitalia</i> não observável Fusão de raízes do 18
-------------------------------	----------------------------------------------------------------------------------------------------------------------

R85

Sepultura 98A/610 Indivíduo 1 de 1

Inumação	Individual, em fossa (FC)
-----------------	---------------------------

Conservação	Reduzida desagregação e média fragmentação (FC)
--------------------	-------------------------------------------------



Tártaro dentário	Grau 0
-------------------------	--------

Estudo anterior Morgado (2007)	Lajes de xisto na metade superior da cabeceira e cobertura até ao abdómen (FC)
---------------------------------------	--------------------------------------------------------------------------------

FC - ficha de campo; RE - relatório de escavação

Idade	Sexo	Estatura
21-24 anos ; 15-19 anos	Feminino Masculino (FC)	148,2 - 164,65 cm * (16,45 cm)

Robustez	Úmero, rádio e ulna pouco robustos
-----------------	------------------------------------

Achatamento	Úmero e cúbito sem achatamento
--------------------	--------------------------------

Patologias/observações	Hipoplasia linear do esmalte; pit Persistência de sutura metópica Chanfradura supraorbitária direita Brucelose? * Obtiveram-se diversos valores, por medição de diversos ossos, sendo o mais baixo e o mais elevado os referidos
-------------------------------	--------------------------------------------------------------------------------------------------------------------------------------------------------------------------------------------------------------------------------------------------

Inumação	Individual, em fossa (FC)	Idade	Sexo	Estatura
Conservação	Reduzida desagregação e média fragmentação (FC)	41,8±15,46 anos 20-50 anos	Masculino	154,87 - 169,83 cm * (14,96 cm)
Representatividade dentária (apenas coroa)		Robustez Média no rádio		Achatamento Tíbia sem achatamento
<p>NÃO SE APLICA</p>		Patologias/observações		
Tártaro dentário Grau 1		Dentes 12, 14, 37 e 48 possivelmente perdidos <i>ante mortem</i> Hipoplasia linear do esmalte e <i>foramen caecum molare</i> não observáveis <i>Cribra orbitalia</i> não observável Persistência sutura infranasal; <i>foramen</i> mentoniano direito bifurcado Grande espícula junto ao <i>foramen</i> mandibular esquerdo (parte direita fraturada)		
Estudo anterior Morgado (2007) Deformação nas falanges possivelmente relacionada com trabalho desenvolvido (FC)		* Obtiveram-se diversos valores, por medição de diversos ossos, sendo o mais baixo e o mais elevado os referidos		

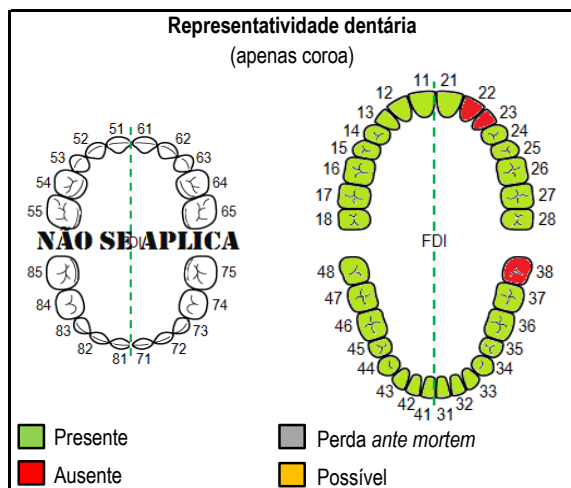
FC - ficha de campo

Inumação	Dupla, em fossa (FC)	Idade	Sexo	Estatura
Conservação	Reduzida desagregação e elevada fragmentação (FC)	15 anos ± 3 anos	Indeterminado	Não determinada
Representatividade dentária (apenas coroa)		Robustez Não determinada		Achatamento Não determinado
<p>NÃO SE APLICA</p>		Patologias/observações		
Tártaro dentário Grau 1		Eventualmente doença periodontal no 44 e 45, mas sem possibilidade de confirmação devido a destruição tafonômica Hipoplasia linear do esmalte; pits <i>Cribra orbitalia</i> e hiperostose porótica não observáveis Raiz do 14 fundida; ápex do 11 aberto		
Estudo anterior Morgado (2007)				

FC - ficha de campo; RE - relatório de escavação

Inumação	Individual, em fossa (FC)
-----------------	---------------------------

Conservação	Bastante completo mas bastante fragmentado Reduzida desagreg e média frag (FC)
--------------------	-----------------------------------------------------------------------------------



Tártaro dentário	Grau 1 em todos os dentes
-------------------------	---------------------------

Estudo anterior Currais (2008)
Estimativa de idade \pm 17 anos pelo desenvolvimento dentário e 17-20 anos pelas uniões epifisárias
Deformação em algumas falanges revela trabalhos forçados (FC)
Cabeceira com pedras (FC)

FC - ficha de campo

Idade	Sexo	Estatura
15 anos \pm 3 anos Adulto jovem (FC)	Indeterminado Feminino (FC)	Não determinada

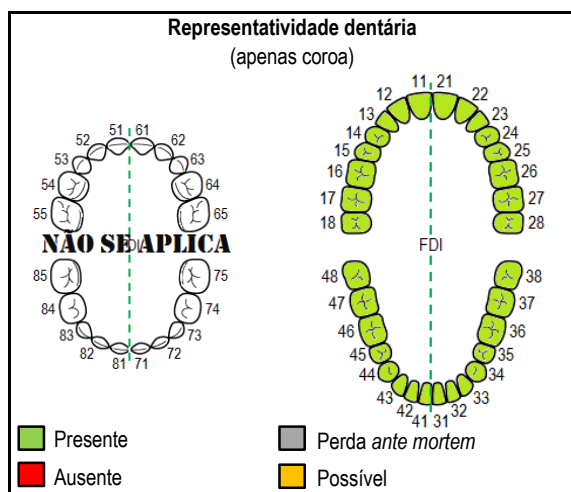
Robustez
Não determinada

Achatamento
Não determinado

Patologias/observações
Cáries
Hipoplasia linear do esmalte; pits; defeitos de desenvolvimento de esmalte tipo sulco e tipo depressão circular
<i>Cribra orbitalia</i> e hiperostose porótica não observáveis
Fusão da raiz do 27
Estimativa da idade baseada nos dentes 18 e 28 e no facto de a crista íliaca ainda não estar fundida

Inumação	Individual, em fossa (FC)
-----------------	---------------------------

Conservação	Bastante completo (ausente grande parte das extremidades inferiores); fragmentação média; reduzida desagreg e frag (FC)
--------------------	-------------------------------------------------------------------------------------------------------------------------



Tártaro dentário	Grau 1 em todos os dentes
-------------------------	---------------------------

Estudo anterior Currais (2008)
Foram encontradas nesta sepultura 2 argolas em bronze e 2 argolas em material não identificado (Carmo, 2011)
Sepultura parcialmente delimitada com pedra, sem cobertura; prego em ferro; 3 argolas em bronze nas costelas esquerdas (FC)

FC - ficha de campo; RE - relatório de escavação

Idade	Sexo	Estatura
Adulto < 30 anos	Masculino	Até 1,69 m (RE)

Robustez
Não determinada

Achatamento
Médio no fémur esquerdo Cúbito esquerdo sem achatamento

Patologias/observações
Cárie
Hipoplasia linear do esmalte; pits; grupos de pits; <i>foramen caecum molare</i> ; defeito de desenvolvimento de esmalte tipo sulco
Hiperostose porótica não observável
Grande tamanho dos dentes
Diastema 11-21

Inumação	Individual, em fossa (FC)	Idade	Sexo	Estatura
Conservação	Muito fragmentado e muito incompleto Reduzida desagreg e elevada frag (FC)	Adulto Adulto jovem (FC)	Indeterminado Masculino (FC)	Não determinada
Representatividade dentária (apenas coroa)		Robustez	Achatamento	
<p>Legend: ■ Presente ■ Perda ante mortem ■ Ausente ■ Possível</p>		Não determinada	Não determinado	
Tártaro dentário		Patologias/observações		
Grau 1 em todos os dentes		Cáries Hipoplasia linear do esmalte <i>Cibra orbitalia</i> e hiperostose porótica não observáveis FC refere ausência de dentes		
Estudo anterior Currais (2008)				
Foram encontradas nesta sepultura 2 peças de metal indeterminadas (Carmo, 2011) 2 pedras lateralmente na cabeceira (FC) 2 pregos em ferro (FC)				

FC - ficha de campo

Inumação	Dupla, em fossa (FC)	Idade	Sexo	Estatura
Conservação	Bastante fragmentado Elevada desagregação e fragmentação (FC)	Adulto	Masculino	167,65 - 180,71 cm * (13,06 cm)
Representatividade dentária (apenas coroa)		Robustez	Achatamento	
<p>Legend: ■ Presente ■ Perda ante mortem ■ Ausente ■ Possível</p>		Média na tíbia e fêmur esquerdos	Médio na tíbia e fêmur esquerdos	
Tártaro dentário		Patologias/observações		
Grau 1 em todos os dentes		Hipoplasia linear do esmalte; pit <i>Cibra orbitalia</i> não observável		
Estudo anterior Currais (2008)		* Obtiveram-se diversos valores, por medição de diversos ossos, sendo o mais baixo e o mais elevado os referidos		
Fibulas com leve alteração de forma e periosteio, eventual processo infeccioso ou morfologia ligeiramente irregular ou tafonomia Osteofitose nas falanges das mãos (FC) Pedras na cabeceira (FC)				


FC - ficha de campo; RE - relatório de escavação

R104

Sepultura 98A/619 Indivíduo 2 de 2

Inumação	Dupla, em fossa (FC)
-----------------	----------------------

Conservação	Razoável Reduzida desagregação e fragmentação (FC)
--------------------	-------------------------------------------------------



Tártaro dentário	Grau 0, grau 1 e grau 2
-------------------------	-------------------------

Estudo anterior Currais (2008)	Possível caso de artrose de Forestier (DISH) Pedras laterais na cabeceira (FC)
---------------------------------------	-----------------------------------------------------------------------------------

Idade	Sexo	Estatura
59 ± 14,29 anos	Masculino	162,93 - 171,35 cm (8,42 cm)

Robustez
Rádio acima da média Fémur esquerdo forte

Achatamento
Úmero, ulna e tibia esquerdos sem achatamento

Patologias/observações
Cárie Quisto no 24 e no 26; abscesso no 27 Dente 27 possivelmente perdido <i>ante mortem</i> <i>Cribra orbitalia</i> não observável Porosidade no zigomático; no malar esquerdo; nas escápulas, palato - escorbuto? Compressão de vértebras e labiosidade Existência de 2 pregos de ferro na sepultura - eventualmente relacionado com classe social

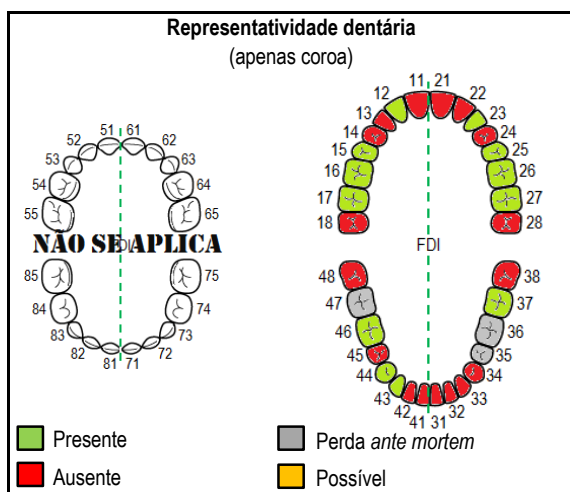
FC - ficha de campo

R125

Sepultura 98A/620 Indivíduo 1 de 1

Inumação	Individual, em fossa (FC)
-----------------	---------------------------

Conservação	Muito fragmentado e incompleto Reduzida desagreg e elevada frag (FC)
--------------------	-------------------------------------------------------------------------



Tártaro dentário	Grau 0, grau 1 e grau 2
-------------------------	-------------------------

Estudo anterior Currais (2008)	Foi encontrada nesta sepultura uma fivela em bronze (Carmo, 2011) Fivela em bronze (FC)
---------------------------------------	--------------------------------------------------------------------------------------------

Idade	Sexo	Estatura
Adulto	Indeterminado	Não determinada

Robustez
Não determinada

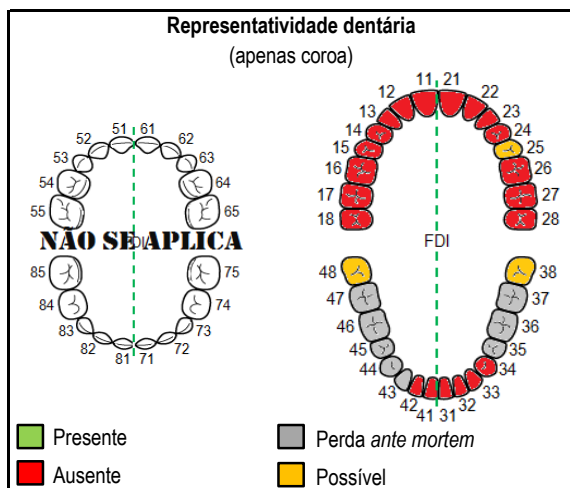
Achatamento
Não determinado

Patologias/observações
Cáries Hipoplasia linear do esmalte; ligeira hipercementose do 17 e 27 <i>Cribra orbitalia</i> e hiperostose porótica não observáveis Âpex do 27 aberto Aparentemente alvéolo do 45 ainda ocupado com raiz do 85 (decíduo) mas 46 bem implantado e erupcionado e com cárie de raiz de tamanho considerável; raízes dos dentes superiores aparentemente bem formadas

FC - ficha de campo; RE - relatório de escavação

Inumação	Individual, em fossa (FC)
-----------------	---------------------------

Conservação	Considerável nível de fragmentação Média desagreg e elevada frag (FC)
--------------------	--------------------------------------------------------------------------



Tártaro dentário	Grau 1 em todos os dentes presentes
-------------------------	-------------------------------------

Estudo anterior Currais (2008)	Alguns achatamentos parte anterior crânio - possível variação morfológica sem afetar capacidades fisiológicas ou T-syneithial Bastante incompleto nas extremidades inferiores Pedras laterais na cabeceira, 1 pedra sobre o crânio e 2 pregos em ferro; compressão dos ombros - sudário? (FC)
---------------------------------------	-----------------------------------------------------------------------------------------------------------------------------------------------------------------------------------------------------------------------------------------------------------------------------------------------------

FC - ficha de campo

Idade	Sexo	Estatura
52,1±14,29 anos sut exocr ≈ 65 anos sup auricular	Masculino	Comprimento máximo inferior sepultura 162 cm (FC)

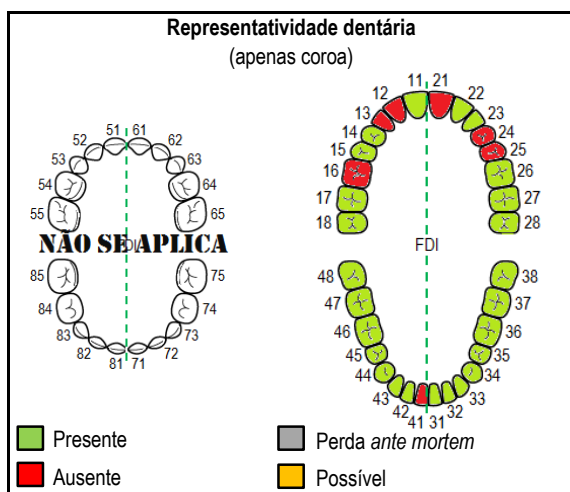
Robustez	Não determinada
-----------------	-----------------

Achatamento	Úlna esquerda sem achatamento Médio no fêmur esquerdo
--------------------	----------------------------------------------------------

Patologias/observações	Cáries Dentes 38 e 48 não parecem poder estar implantados porque há muita remodelação óssea, o que pode dever-se a remodelações e/ou infeções nos dentes adjacentes Hipoplasia de esmalte linear não observável <i>Cribrá orbitalia</i> não observável Reentrâncias intracranianas associadas a forte impressão vascular, bilateral - possibilidade de relacionamento com meninges
-------------------------------	------------------------------------------------------------------------------------------------------------------------------------------------------------------------------------------------------------------------------------------------------------------------------------------------------------------------------------------------------------------------------------------------

Inumação	Individual, em fossa (FC)
-----------------	---------------------------

Conservação	Bastante completo mas consideravelmente fragmentado; reduzida desagreg e frag (FC)
--------------------	------------------------------------------------------------------------------------



Tártaro dentário	Grau 0 e grau 1
-------------------------	-----------------

Estudo anterior Currais (2008)	Cabeceira com 2 lajes encostadas ao muro e almofada funerária; 1 prego (FC)
---------------------------------------	-----------------------------------------------------------------------------

FC - ficha de campo; RE - relatório de escavação

Idade	Sexo	Estatura
±30 anos (fusão sacro) 30-35 anos (sup auric)	Feminino	156,47 - 165,07 cm * (8,6 cm)

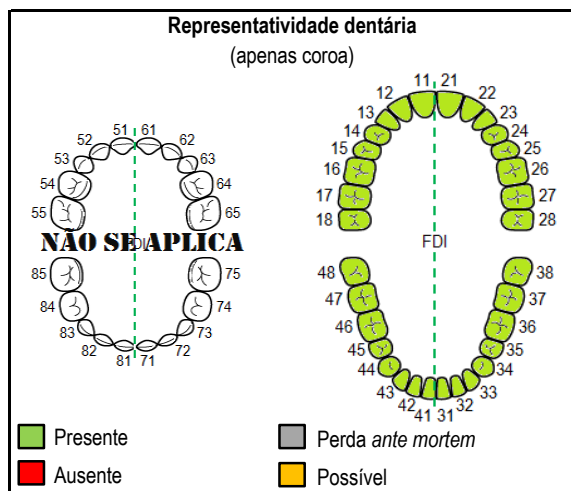
Robustez	Rádio e ulna direitos ligeiramente acima da média
-----------------	---------------------------------------------------

Achatamento	Úmero, rádio e ulna direitos sem achatamento Fémur esquerdo sem achatamento
--------------------	--------------------------------------------------------------------------------

Patologias/observações	Cáries Hipoplasia linear do esmalte; pits e grupos de pits; <i>foramen caecum molare</i> Hiperostose porótica não observável Raízes do 14 fundidas * Obtiveram-se diversos valores, por medição de diversos ossos, sendo o mais baixo e o mais elevado os referidos
-------------------------------	-------------------------------------------------------------------------------------------------------------------------------------------------------------------------------------------------------------------------------------------------------------------------------------

Inumação	Tripla, em fossa (FC)
-----------------	-----------------------

Conservação	Algo completo mas bastante fragmentado; reduzida desagreg e média frag (FC)
--------------------	-----------------------------------------------------------------------------



Tártaro dentário	Grau 0 e grau 1
-------------------------	-----------------

Estudo anterior Currais (2008)
Persistência de sutura metópica
Lajes de xisto sobre o crânio e 2 pedras laterais; parte de alfinete (FC)

FC - ficha de campo

Idade	Sexo	Estatura
Entre ± 20 anos e 25 anos	Feminino	155,45 - 168,35 cm * (12,9 cm)

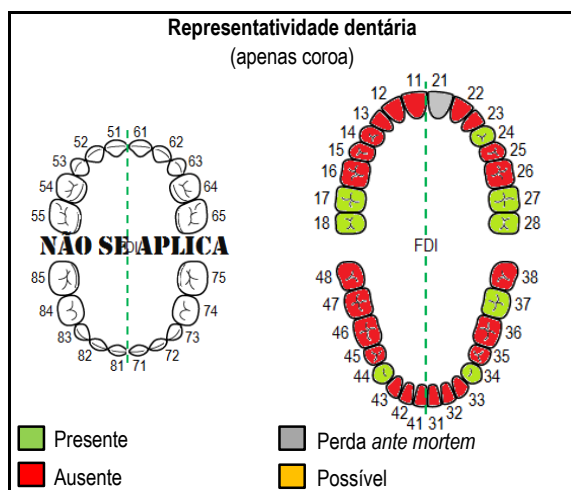
Robustez
Fraca no fémur direito

Achatamento
Úmero esquerdo sem achatamento Médio no fémur direito

Patologias/observações
Cáries Hipoplasia linear do esmalte; pits, pits lineares, grupos de pits; <i>foramen caecum molare</i> <i>Cribra orbitalia</i> e hiperostose porótica não observáveis Fusão de raízes no 18 e 28; ápex aberto no 18 e 28
* Obtiveram-se diversos valores, por medição de diversos ossos, sendo o mais baixo e o mais elevado os referidos

Inumação	Tripla, em fossa (FC)
-----------------	-----------------------

Conservação	Relativamente completo mas bastante fragmentado; fraca desagreg e média frag (FC)
--------------------	-----------------------------------------------------------------------------------



Tártaro dentário	Grau 0 e grau 1
-------------------------	-----------------

Estudo anterior Currais (2008)
Redução; presença de 1 terceiro indivíduo representado por 1 talus supranumerário (FC)

FC - ficha de campo; RE - relatório de escavação

Idade	Sexo	Estatura
Adulto	Masculino	163,52 - 171,77 cm * (8,25 cm)

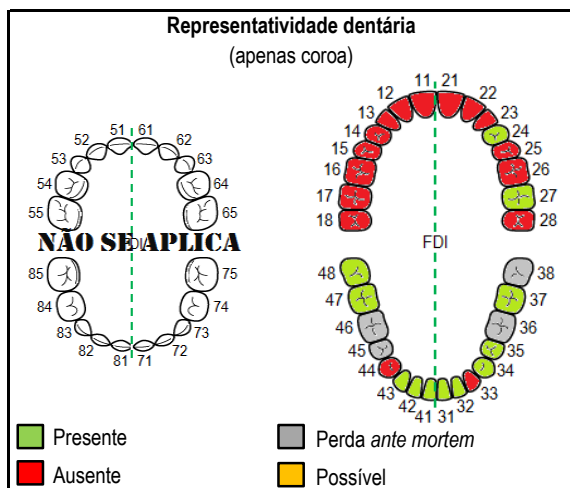
Robustez
Superior ao nível médio no rádio e ulna direitos

Achatamento
Rádio e ulna direitos sem achatamento

Patologias/observações
Defeito de desenvolvimento de esmalte tipo degrau; <i>foramen caecum molare</i> não observável <i>Cribra orbitalia</i> não observável Persistência de sutura supranasal Compressão bucolingual do 28 <i>Foramen</i> supraorbitário duplo no lado esquerdo
* Obtiveram-se diversos valores, por medição de diversos ossos, sendo o mais baixo e o mais elevado os referidos

Inumação	Individual, em fossa (FC)
-----------------	---------------------------

Conservação	Bastante fragmentado, exceto membros inferiores; média desag e reduzida frag (FC)
--------------------	-----------------------------------------------------------------------------------



Tártaro dentário	Grau 0 e grau 1
-------------------------	-----------------

Estudo anterior Currais (2008)
Laje sobre o crânio (FC)
Presença de 1 moeda, ponta de um fuso e 3 pregos (FC)

Idade	Sexo	Estatura
30-35 anos	Masculino	154,17 - 163,35 cm * (9,18 cm)

Robustez
Ligeiramente acima da média na tíbia esquerda
Médio no fêmur

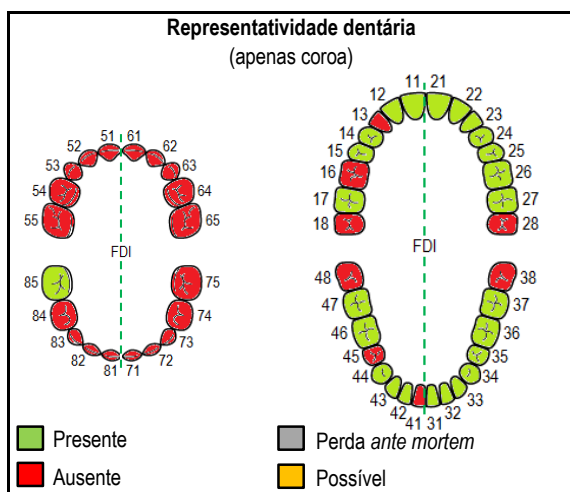
Achatamento
Médio na tíbia esquerda
Médio no fêmur

Patologias/observações
Cáries
Granuloma ou quisto no 45 sem possibilidade de confirmação devido a destruição <i>post mortem</i> ; dente possivelmente perdido <i>ante mortem</i>
Hipoplasia linear do esmalte
<i>Cribrá orbitalia</i> não observável
Alvéolo do 43 dividido - 2 raízes
Fusão de raízes no 24, 27 e 48
* Obtiveram-se diversos valores, por medição de diversos ossos, sendo o mais baixo e o mais elevado os referidos

FC - ficha de campo

Inumação	Individual, em fossa (FC)
-----------------	---------------------------

Conservação	Fragmentação média mas muito incompleto Reduzida desagregação e fragmentação (FC)
--------------------	--------------------------------------------------------------------------------------



Tártaro dentário	Grau 0 e grau 1
-------------------------	-----------------

Estudo anterior Currais (2008)
Adulto, eventualmente novo - suturas cranianas praticamente sem sinais de sinostose
Persistência de sutura supranasal
Retenção de molares de leite (FC)
Presença de 1 prego (?) de secção quadrada (FC)

Idade	Sexo	Estatura
11 anos ± 2,5 anos	Feminino	135,38 - 142,62 cm (7,24 cm)

Robustez
Ligeiramente acima da média no úmero direito

Achatamento
Médio no úmero direito

Patologias/observações
Cáries (decídua e permanente)
Hipoplasia linear do esmalte; pit; defeito de desenvolvimento de esmalte tipo depressão e tipo sulco; possível remendo de esmalte
<i>Cribrá orbitalia</i> ; persistência sutura supranasal
Âpex do 12 aberto
Estimativa da idade pela presença do 85 mas 35 já erupcionado - poderá ser retenção do 85? Caninos permanentes erupcionam por volta dos 13 anos de idade; 1 ^{os} molares esquerdos com desgaste 5, algo elevado para uma idade tão jovem

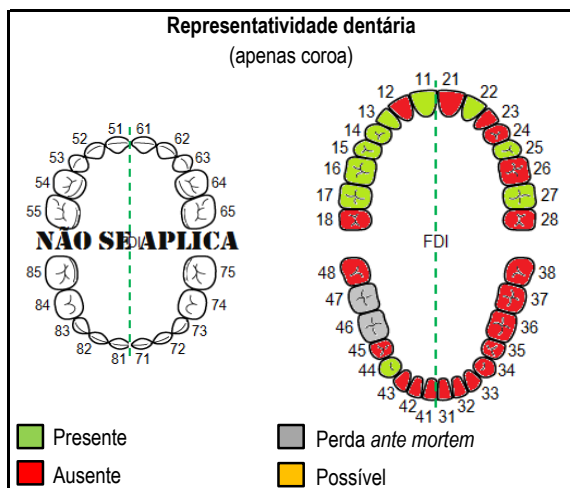
FC - ficha de campo; RE - relatório de escavação

R112

Sepultura 00A/652 Indivíduo 1 de 1

Inumação	Individual, em fossa (FC)
-----------------	---------------------------

Conservação	Muito fragmentado
--------------------	-------------------



Tártaro dentário	Grau 0, grau 1 e grau 4
-------------------------	-------------------------

Estudo anterior Currais (2008)
Exostose considerável na diáfise úmero esquerdo - provável caso de miosite ossificante traumática
Placa, possivelmente de ferro (Carmo, 2011; FC)
Osteoporose (?) (FC)
Lajes de xisto; pedras isoladas; muro; pregos (FC)

FC - ficha de campo

Idade	Sexo	Estatura
Adulto	Masculino	Sepultura 1,53 (FC)

Robustez
Não determinada

Achatamento
Fémur com achatamento

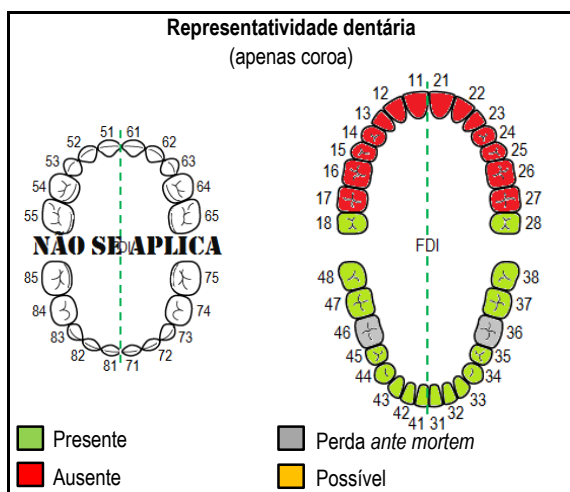
Patologias/observações
Cáries
Quisto no 37
Hipoplasia linear do esmalte
Parece haver fratura de esmalte <i>ante mortem</i> na superfície mesiolingual do 14, oclusolingual do 11 e do 13 e distolabial do 22
Parece haver alguma reabsorção de raiz no 16
1 fragmento não identificado aparentemente pré-molar e outro talvez de 3º molar, ambos sem esmalte

R63

Sepultura 00A/656 Indivíduo 1 de 1

Inumação	Individual, em fossa (FC)
-----------------	---------------------------

Conservação	Fragmentação média
--------------------	--------------------



Tártaro dentário	Grau 0, grau 1 e grau 2
-------------------------	-------------------------

Estudo anterior Currais (2008)
Comprimento da sep 182 cm (FC); início de fratura <i>ante mortem</i> num fragmento de costela
Reação periosteal na tíbia - fratura?; sep. parcialmente delimitada
pedras isoladas; cabeça delimitada pedras; pregos (FC)

FC - ficha de campo; RE - relatório de escavação

Idade	Sexo	Estatura
± 70 anos	Masculino	158.53 cm - 171.71 cm * (13,18 cm)

Robustez
Ligeiramente acima da média no úmero, rádio e ulna esquerdos
Fémur esquerdo com índice pilástrico forte

Achatamento
Úmero, rádio, ulna e fémur esquerdos sem achatamento
Médio no fémur esquerdo

Patologias/observações
Cáries
<i>Cibra orbitalia</i> e hiperostose porótica não observáveis
Espinha bífida oculta
* Obtiveram-se diversos valores, por medição de diversos ossos, sendo o mais baixo e o mais elevado os referidos

Inumação	Individual	Idade	Sexo	Estatura
Conservação	Sem FC nem RE	> 21 anos	Indeterminado	Não determinada
Representatividade dentária (apenas coroa)		Robustez Não determinada		Achatamento Não determinado
<p> ■ Presente ■ Perda <i>ante mortem</i> ■ Ausente ■ Possível </p>		Patologias/observações Cáries Hipoplasia linear do esmalte; pits 1 canino 13 a mais, com HLE bem visíveis; 1 molar inferior a mais, de muito difícil identificação mas seguramente molar inferior Erupção do 38 e 48 aparentemente ainda incompleta (encaixe do 38 e tártaro do 48)		
Tártaro dentário Grau 0, grau 1, grau 3 e grau 4				
Estudo anterior Costa (2013) Idade estimada à morte 15-19 anos				

FC - ficha de campo; RE - relatório de escavação

Migas de Mértola - Elisabete Mesquita - 2015