



Faculdade de Medicina da Universidade de Coimbra
Mestrado Integrado em Medicina Dentária

Influência da lima XP-endo Finisher na remoção de resíduos e
consequente selagem da obturação dos canais

Inês Filipa Santos Quinto

Orientador: Professor Doutor Manuel Marques Ferreira

Coorientador: Professora Doutora Margarida Abrantes

Coimbra, 2016

**Influência da lima XP-endo Finisher na remoção de resíduos e consequente
selagem da obturação dos canais**

**Influence of XP-endo Finisher on debris removal and subsequent sealing of filled
canals**

Quinto, I¹; Ferreira, M²; Abrantes, M³

¹ Aluna do 5º ano do Mestrado Integrado em Medicina Dentária da Faculdade de Medicina da Universidade de Coimbra

² Professor Auxiliar com Agregação, Faculdade de Medicina da Universidade de Coimbra – Área de Medicina Dentária

³ Professora Auxiliar, Faculdade de Medicina da Universidade de Coimbra

Endereço: Área de Medicina Dentária da Faculdade de Medicina da Universidade de Coimbra.

Avenida Bissaya Barreto, Blocos de Celas CHUC

3000-075 Coimbra, Portugal

Tel.: +351 239484183

Fax: +351 239402910

Endereço eletrónico: inesquinto93@gmail.com

Índice

Índice Geral.....	3
Índice de Figuras e Tabelas.....	4
Lista de Acrónimos e Siglas.....	5
Agradecimentos.....	6
Resumo.....	7
Abstract.....	8
1. Introdução.....	10
2. Materiais e métodos.....	17
2.1. Amostra.....	17
2.2. Preparação das amostras.....	17
2.3. Obturação das amostras.....	19
2.4. Avaliação da microinfiltração com ^{99m} Tc	20
2.5. Análise estatística.....	21
3. Resultados.....	22
4. Discussão.....	24
5. Conclusões.....	32
6. Bibliografia.....	33

Índice de figuras e tabelas

Figura 1 - EDTA a 17% (Canal Pro™, Coltène/Whaledent Inc. Langeneu/Germany).	18
Figura 2 - Motor elétrico (wave one™, Dentsply Maillefer, Ballaigues, Switzerland)...	19
Figura 3 - Instrumentação com XP-endo Finisher (FKG Dentaire, Swiss).....	19
Figura 4 - Instrumento de aquecimento de guta-percha E&Q Master Pen (Meta Biomed, Chalfont, USA).....	20
Figura 5 - Imagens do dente nº5 da amostra do grupo experimental da lima XP-endo Finisher (esquerda) e do dente nº12 da amostra do grupo experimental da irrigação convencional (direita) obtidas por medicina nuclear	21
Figura 6 - Método de seleção da amostra	22
Figura 7 - Lima XP-endo Finisher reta (Fase-M).....	30
Figura 8 - Lima XP-endo Finisher com a sua forma alterada mostrando grande flexibilidade (Fase-A).....	30
Tabela I – Protocolo pós-instrumentação e pré-obturação.....	19
Gráfico I – Microinfiltração apical da obturação após 7 dias.....	23

Lista de Acrónimos e Siglas

NaOCl – Hipoclorito de sódio

EDTA – Ácido etilenodiamino tetra-acético

Ca(OH)₂ – Hidróxido de cálcio

NiTi – Níquel-Titânio

NaCl – Cloreto de sódio

^{99m}TcO₄Na – Pertecnetato de sódio

CHX – Clorhexidina

ROIs – Regiões de interesse

Agradecimentos

Ao meu orientador, Professor Doutor Manuel Marques Ferreira, pela sua disponibilidade, apoio total, pelos valiosos conselhos e conhecimentos que me transmitiu e por toda a amizade e motivação dadas. Sem a sua preciosa ajuda a realização deste trabalho não seria possível.

À minha coorientadora, Professora Doutora Margarida Abrantes, pelo imenso apoio e incentivo que me deu, por toda a sua amabilidade e cooperação e por todas as dicas dadas fundamentais à realização deste trabalho.

À Professora Doutora Filomena Botelho pela possibilidade concedida na realização da infiltração no Instituto de Biofísica da Faculdade de Medicina.

Às alunas de Mestrado do Instituto de Biofísica do IBILI, pelo seu auxílio, paciência e disponibilidade prestadas no tratamento e infiltração das amostras.

À Mestre Salomé Pires, cuja ajuda foi imprescindível no tratamento estatístico dos dados do meu trabalho.

À Rita Trindade, pela sua amizade, incentivo e pela cooperação na preparação das amostras utilizadas neste trabalho. À Inês Quadros pelo seu apoio e troca de informações e de conhecimentos.

Aos meus professores, pelos valores e conhecimentos transmitidos, fazendo-me ficar cada vez mais fascinada pela Medicina Dentária.

Aos meus amigos que me acompanharam ao longo deste percurso, por toda a compreensão, companheirismo, vivências partilhadas e entreaajuda em momentos de dificuldade.

E por fim, aos meus pais, um agradecimento especial, pelo seu apoio incondicional, incentivo, amizade, paciência e ajuda na superação dos obstáculos que foram surgindo ao longo destes anos. Sem vocês nada disto teria sido possível.

Resumo

Introdução: A remoção da *smear layer* do sistema de canais radiculares é importante, uma vez que poderá conter não apenas matéria inorgânica, como também matéria orgânica, nomeadamente bactérias e os seus subprodutos e poderá funcionar como um substrato favorável à colonização de nichos bacterianos, permitindo a reinfeção dos canais radiculares. A sua remoção permite uma melhor adaptação do material de obturação às paredes dos canais radiculares, proporcionando uma melhor selagem dos mesmos. Nenhum dos métodos atualmente disponíveis para a remoção desta camada o faz com eficácia, e deste modo, existe a necessidade de testar novas formas e instrumentos para este efeito.

Objetivos: Analisar a eficácia do novo instrumento XP-endo Finisher na remoção da *smear layer* do sistema de canais radiculares, recorrendo-se à avaliação da microinfiltração apical com medicina nuclear e o radioisótopo ^{99m}Tc .

Materiais e métodos: Utilizaram-se 36 dentes monoradiculares extraídos com um único canal radicular. Os dentes selecionados foram divididos aleatoriamente em 2 grupos de controlo e 2 grupos experimentais. Em todos os dentes foi utilizado hipoclorito de sódio a 1,5% como solução de irrigação; nos grupos de controlo G1 (n=6), G2 (n=6) e grupo experimental G3 (n=12) os dentes foram irrigados com solução de EDTA a 17%; no grupo experimental G4 (n=12) utilizou-se a lima XP-endo Finisher após a instrumentação dos canais radiculares. Em todos os grupos foi feita a irrigação pré-obturação com soro fisiológico para neutralização do hipoclorito de sódio. Os dentes foram obturados com guta-percha, usando-se um cimento de obturação à base de resina epóxi, exceto os dentes do G2, que não foram obturados, definindo-se assim o grupo de controlo positivo. A superfície externa dos dentes foi isolada até 2 mm áquem do ápex radicular e foram submersos numa solução radioativa de pertecnetato de sódio, exceto os dentes do grupo G1, em que toda a superfície externa foi isolada, definindo-se assim o grupo de controlo negativo. A quantificação da microinfiltração apical foi avaliada após 7 dias. A análise estatística foi realizada com o teste de normalidade Shapiro Wilk.

Resultados: O grupo de controlo G1 obteve a menor infiltração. Os restantes grupos não apresentaram diferenças estatisticamente significativas entre si. Analisando os valores médios, o grupo experimental G4 apresenta uma tendência menor para a infiltração do que o grupo experimental G3.

Conclusão: A lima XP-endo Finisher parece apresentar resultados mais favoráveis na remoção da *smear layer* do sistema de canais radiculares do que a irrigação alternada com NaOCl e EDTA. Mais estudos são necessários para averiguar estas vantagens.

Palavras-chave: XP-endo Finisher; *smear layer*; EDTA; selagem apical; microinfiltração; ^{99m}Tc .

Abstract

Introduction: The removal of the smear layer from the root canal system is important since it might contain not only inorganic material but also an organic component, including bacteria and their by-products and can act as a favorable substrate for root-colonizing bacteria allowing reinfection of the root canals. Its removal allows a better adaptation of the filling material to the root canal walls, providing a better fluid-tight seal of filled canals. None of the methods currently available for the removal of this layer does it effectively and thus there is a need to test new ways and methods for this purpose.

Objectives: To analyze the effectiveness of the new instrument XP-endo Finisher in removing the smear layer of the root canal system, analyzing the microleakage using the nuclear medicine approach with sodium pertechnetate ^{99m}Tc .

Materials and methods: 36 single-rooted extracted teeth were used. The selected teeth were randomly divided into two control groups and two experimental groups. In all teeth 1,5% sodium hypochlorite was used as irrigation solution; in the control group G1 (n = 6), control group G2 (n = 6) and experimental group G3 (n = 12), the teeth were irrigated with ethylenediaminetetraacetic acid at 17%; in the experimental group G4 (n = 12) XP-endo Finisher file was used after instrumentation of root canals. In all groups the pre-obturation irrigation was made with saline solution to neutralize the sodium hypochlorite. After canal preparation, teeth were obturated with gutta-percha using an epoxy resin-based as a sealer, except the teeth of the control group G2, which were not filled, defining the positive control group. The external surface of the teeth were isolated up to 2 mm below the root apex and were submerged in a radioactive sodium pertechnetate solution, except the teeth of the group G1, wherein the entire outer surface was isolated, defining the negative control group. The quantification of the apical microleakage was evaluated after 7 days. Statistical analysis was performed with the Shapiro Wilk normality test.

Results: The control group G1 has less infiltration. The remaining groups showed no statistically significant differences among themselves. Analyzing the average values,

the experimental group G4 has a lower tendency to leakage than the experimental group G3.

Conclusion: The XP-endo Finisher file seems to be more capable of removing the smear layer from the root canal system than the alternate use of NaOCl and EDTA. More studies are needed to determine these benefits.

Key words: XP-endo Finisher; *smear layer*; EDTA; apical sealing; microleakage; ^{99m}Tc.

1- Introdução

O principal objetivo do tratamento endodôntico é a eliminação dos microrganismos presentes no sistema de canais radiculares, através da limpeza e desinfecção química e mecânica dos mesmos, e posterior obturação com um material inerte. No entanto, a anatomia do sistema de canais radiculares apresenta variações que podem estar presentes no número de canais existentes, na localização do foramen apical, na largura e comprimento dos canais e ainda na configuração destes, que podem apresentar ramificações, como canais laterais, deltas apicais e canais inter-radiculares.(1)

Devido a esta complexidade inerente ao sistema de canais radiculares é importante ter-se um correto conhecimento da sua morfologia, e para tal devem ser realizadas pelo menos duas radiografias periapicais, com diferentes angulações. A cavidade de acesso aos canais radiculares deverá ter uma forma e tamanho adequados permitindo um fácil acesso aos mesmos e a correta localização dos orifícios de entrada dos canais, assim como a exploração através do uso de meios de aumento da ampliação e da iluminação, tais como o uso de microscópio e de lupas de aumento. Mostrou-se também que existem diferenças morfológicas na configuração dos canais radiculares em grupos de diferentes etnias, nomeadamente entre caucasianos, africanos e asiáticos.(2)

A instrumentação dos canais radiculares constitui uma fase crucial no tratamento endodôntico, não só na remoção de tecidos vitais e necróticos, como também na criação do espaço necessário para as soluções de irrigação e medicação intracanal exercerem com eficácia as suas funções anti-bacterianas e permitir uma limpeza e desinfecção adequadas. Esta fase irá também facilitar a obturação dos canais radiculares e é importante que seja mantida dentina radicular sã de forma a permitir um funcionamento adequado do dente.(3)

Deste modo, a instrumentação por si só, não é suficiente para a eliminação dos microrganismos, que são os principais responsáveis pelas infeções periradiculares e a principal causa de insucesso do tratamento endodôntico. É fundamental a utilização de soluções de irrigação, que irão ser úteis, não só na limpeza e desinfecção dos canais radiculares, como também permitirão uma melhor visualização dos orifícios de entrada dos mesmos. A irrigação representa um passo muito importante durante os procedimentos endodônticos, pelo que a solução usada deve possuir propriedades anti-bacterianas, de dissolução de tecidos, de lubrificação das paredes dentinárias dos

canais radiculares e permitir ainda a eliminação dos detritos presentes no interior dos canais.(4)

O hipoclorito de sódio (NaOCl) tem sido amplamente utilizado como solução de irrigação em Endodontia, apresentando uma atividade antimicrobiana de largo espectro, no entanto tem sido demonstrado que os microrganismos têm a capacidade de permanecer no sistema de canais radiculares, mesmo após a preparação químico-mecânica dos canais, o que poderá levar ao insucesso do tratamento endodôntico. Como forma de aumentar a limpeza e desinfecção dos canais radiculares tem sido recomendada a associação do NaOCl a outras soluções de irrigação, tais como, peróxido de hidrogênio, ácido cítrico, ácido maleico e EDTA.(4, 5)

Os microrganismos remanescentes no sistema de canais radiculares após a preparação químico-mecânica podem-se multiplicar rapidamente entre consultas, pelo que se recorre ao uso de medicação intracanal entre consultas de tratamento endodôntico com o objetivo de os reduzir.(6) O hidróxido de cálcio ($\text{Ca}[\text{OH}]_2$) apresenta eficácia demonstrada na sua utilização como medicação intracanal, devido às suas propriedades de dissolução tecidual e antibacterianas, resultantes do seu elevado pH.(7)

Apesar de uma correta instrumentação e desinfecção com soluções de irrigação e da utilização de medicação intracanal entre consultas de tratamento endodôntico nunca se consegue alcançar um sistema de canais radiculares completamente livres de bactérias, pelo que, a obturação dos mesmos adquire um papel fundamental como forma de prevenir ou eliminar a periodontite apical, especialmente em casos de necrose pulpar. A obturação deverá ter uma boa adaptação dentro dos canais radiculares, após a sua limpeza e conformação, preenchendo-os e impedindo a existência de espaços vazios entre as paredes dentinárias e o material de obturação e entre o próprio material de obturação usado. Deverá evitar a comunicação entre o interior dos canais radiculares e o meio exterior, de forma de impedir a infiltração de bactérias e aprisionar microrganismos remanescentes no interior do sistema de canais radiculares.(8)

O material de obturação mais utilizado é a guta-percha. No entanto, uma vez que esta não permite o correto preenchimento das irregulares dos canais, dever-se-á também recorrer à utilização de um cimento de obturação que, sempre que possível, deverá penetrar nos túbulos dentinários. Como forma de prevenir a microinfiltração, é importante que haja uma boa adesão entre as paredes dentinárias, o cimento de obturação e o material de obturação, de modo a que não fiquem espaços vazios entre eles. Sabe-se que para uma melhor penetração do cimento de obturação nas irregulares das paredes dos canais e, nos túbulos dentinários é essencial a remoção

da *smear layer*. Através deste procedimento poder-se-á impedir a progressão e sobrevivência das bactérias que se encontrem infiltradas nestes locais e potenciar-se-á o efeito anti-bacteriano dos cimentos de obturação.(8, 9) Os cimentos de obturação com capacidade para penetrar nos túbulos dentinários irão aprisionar as bactérias que lá se encontrem infiltradas e a sua penetração e adesão às paredes do canal, poderá servir como um indicador da extensão de *smear layer* que foi removida.(5)

A *smear layer* forma-se devido à instrumentação dos canais radiculares, quer esta seja produzida por instrumentos manuais quer mecanizados, e é composta por matéria inorgânica, detritos dentinários compostos por pequenas partículas de matriz de colagénio mineralizado, bem como por matéria orgânica, nomeadamente tecidos necróticos, remanescentes de processos odontoblásticos, de tecido pulpar, bactérias e suas toxinas. A sua espessura e volume são variáveis.(9) Esta foi pela primeira vez identificada em 1970, através do uso de uma microssonda eletrónica e do microscópio eletrónico de varrimento.(10)

A *smear layer* pode ser dividida numa camada mais superficial que se encontra sobre a dentina radicular, podendo ter uma espessura de 1 a 2 μm , e numa camada de detritos que se encontram infiltrados nos túbulos dentinários, podendo chegar a profundidades de 40 μm .(11) A sua penetração nos túbulos dentinários ocorre devido aos movimentos de vai-e-vem e rotacionais dos instrumentos endodônticos, gerando uma ação capilar entre os túbulos dentinários e os detritos formados. Sabe-se ainda que existe um número superior de túbulos dentinários, e com maior diâmetro, na porção coronal do que na porção apical dos canais radiculares.(5, 12)

Considerando que grande parte da *smear layer* é constituída por matéria inorgânica, a sua remoção não é possível através da irrigação com NaOCl, uma vez que este é um solvente orgânico.(13)

É importante que a *smear layer* seja removida dos canais radiculares. A sua presença pode trazer consequências negativas para o sucesso do tratamento endodôntico, não só devido à menor penetração das soluções de desinfecção canal e na adesão do cimento de obturação nas paredes dentinárias dos canais radiculares, como também poderá aumentar a suscetibilidade à reinfeção dos canais radiculares, uma vez que os microrganismos poderão ficar retidos na *smear layer*, conferindo-lhes a capacidade de sobreviver dentro dos canais radiculares infetados.(14)

Embora a sua remoção seja controversa, vários estudos comprovam vantagens na remoção da *smear layer* em tratamentos endodônticos, tais como:(9)

1. Contém bactérias, toxinas libertadas por elas e tecidos necróticos que poderão promover a reinfeção dos canais radiculares.(14, 15)

2. Pode servir como substrato para as bactérias, permitindo o seu desenvolvimento, proliferação e a sua penetração nos túbulos dentinários.(16, 17)

3. Impede a penetração dos desinfetantes no interior dos túbulos dentinários prejudicando a eliminação das bactérias que se encontrem no seu interior.(9, 14, 17)

4. Impede a penetração dos cimentos de obturação nos túbulos dentinários, formando uma barreira entre o material de obturação e as paredes dos canais radiculares e, conseqüentemente impede a selagem adequada dos canais, o que poderá levar à presença de espaços vazios após a obturação, entre o material de obturação e as paredes dentinárias, que poderão permitir o desenvolvimento e circulação de bactérias.(18)

5. A sua remoção facilita a obturação e permite uma melhor selagem dos canais radiculares, uma vez que a adesão dos cimentos de obturação às paredes dos canais fica melhorada.(9, 12, 13)

6. Alguns autores defendem que, havendo uma maior adesão entre o cimento de obturação e a dentina interradicular após remoção da *smear layer*, com formação de *plugs* de cimento endodôntico dentro dos túbulos dentinários, que podem atingir profundidades de 10 a 80 μm , a resistência à fratura radicular de dentes com tratamento endodôntico será aumentada.(19)

Diversas formas de remoção da *smear layer* têm sido propostas, nomeadamente, através de agentes químicos, de ultrassons e de laser.(9, 12)

Agentes químicos

Atualmente não existe nenhuma solução de irrigação endodôntica que, por si só, apresente todas as propriedades ideais de limpeza e desinfecção, e de remoção da matéria orgânica e inorgânica do interior do sistema de canais radiculares. Assim, é necessária a combinação de duas ou mais soluções de irrigação durante o tratamento endodôntico para a obtenção dos efeitos desejáveis, de forma a conseguirmos uma irrigação segura e eficaz.(20)

O NaOCl é um solvente orgânico com excelente ação anti-microbiana, capacidade de dissolução da matéria orgânica e de remoção dos remanescentes de tecidos necróticos durante os procedimentos de irrigação realizados em tratamentos endodônticos. Apresenta capacidade de dissolução do colagénio, o principal componente orgânico da dentina, no entanto não remove a *smear layer* eficazmente, atuando apenas sobre a parte orgânica desta e permitindo a sua completa remoção por outros agentes, nomeadamente soluções quelantes.(20-22)

A clorhexidina (CHX) apresenta efeito antibacteriano de longa duração, tendo capacidade de substantividade, devido à sua aderência à dentina, no entanto não apresenta propriedades de dissolução tecidual nem de remoção da *smear layer*.(9, 23)

Os agentes quelantes demonstraram ter capacidade de remoção da *smear layer* em tratamentos endodônticos. Estes agentes provocam um efeito de desmineralização da *smear layer* e dentina radicular, com exposição do colagénio e diminuição da microdureza da camada de dentina superficial do interior do sistema de canais radiculares. Ao removerem a *smear layer* aumentam a limpeza e desinfecção dos canais radiculares, na medida em que permitem o acesso das soluções de irrigação e da medicação intracanal ao interior dos túbulos dentinários. Poderão ainda facilitar o acesso e ação dos instrumentos endodônticos em canais radiculares estreitos ou calcificados.(20) A sua capacidade de remoção da *smear layer* está relacionada com o pH, com o tempo de exposição, com a concentração, com a forma de aplicação e com a dureza da dentina.(9, 14, 24)

Em Endodontia, alguns agentes quelantes têm sido utilizados com a finalidade de remoção da *smear layer* do sistema de canais radiculares, tais como, EDTA, ácido cítrico, ácido maleico e ácido fosfórico.(5) Alguns antibióticos têm também sido testados com esta finalidade, nomeadamente doxicilina, pertencente ao grupo das tetraciclina, que apresentam eficácia anti-microbiana e, devido ao seu baixo pH em soluções concentradas, agem como um quelante de cálcio provocando a desmineralização da dentina radicular e removendo a *smear layer* dos canais. No entanto, embora os agentes quelantes tenham a capacidade de remoção da *smear layer*, dos terços coronários e médio dos canais radiculares, no terço apical tal não acontece.(5, 9)

O EDTA é o agente quelante mais utilizado em Endodontia com a finalidade de remoção da *smear layer*, reage com os iões de cálcio na dentina e forma compostos de cálcio solúveis, expondo e abrindo os túbulos dentinários. Apresenta eficácia na remoção da *smear layer* dos terços coronários e médios dos canais radiculares, no entanto, em relação ao terço apical, apresenta baixa capacidade de remoção. Poderá ainda exercer efeitos deletérios sobre a dentina radicular, uma vez que a sua exposição ao EDTA a 17% além de 1 minuto poderá provocar erosão da dentina peritubular e intertubular, assim como a redução da microdureza da dentina, fragilizando a raiz do dente. Diferentes formulações de EDTA têm sido propostas, como forma de otimizar a remoção da *smear layer* em tratamentos endodônticos.(9, 25)

O ácido cítrico é um ácido orgânico que em associação com o NaOCl apresenta uma capacidade de remoção da *smear layer* superior à do ácido fosfórico, no entanto, é menos eficaz que o EDTA.(9)

O ácido maleico tem demonstrado bons resultados na remoção da *smear layer*, no entanto não superiores aos do EDTA. Sabe-se que a sua utilização em concentrações superiores a 7% provoca danos na dentina intertubular.(20, 25)

Remoção da *smear layer* através de ultrassons

A ação das soluções de irrigação é devida não só às suas propriedades químicas, como também às suas propriedades mecânicas, resultantes da agitação e renovação das soluções dentro dos canais radiculares, que promovem a remoção dos detritos e remanescentes da polpa dentária que lá se encontrem presentes. A irrigação com o uso de ultrassons promove uma maior agitação das soluções, aumentando a sua eficácia.(23) Esta ativação ultrassônica das soluções de irrigação apresenta vantagens na limpeza e desinfecção do sistema de canais radiculares quando utilizada na irrigação final, após a instrumentação dos canais radiculares, tratando-se assim de irrigação ultrassônica passiva. Esta apresenta melhores resultados na remoção da *smear layer* do terço apical dos canais comparativamente com a irrigação com EDTA sem ativação ultrassônica, no entanto poderá trazer algumas desvantagens, tais como, a possibilidade de aumento da temperatura no interior dos canais radiculares.(9, 14)

Para a remoção eficaz da *smear layer*, o uso de ultrassons deverá ser associado à irrigação com soluções quelantes, nomeadamente com EDTA.(26) Alguns cuidados devem ser tidos na sua utilização, uma vez que o instrumento introduzido dentro do canal que será ativado de forma ultrassônica deverá oscilar na solução de irrigação sem tocar as paredes dos canais radiculares.(3)

Remoção da *smear layer* com laser

A utilização de lasers em Endodontia pode ser benéfica, nomeadamente na remoção de tecidos do interior dos canais radiculares por vaporização, na eliminação de remanescentes tecidulares residuais da porção apical dos canais e na remoção da *smear layer*.(9)

A sua eficácia depende da potência, do tempo de exposição, da capacidade de absorção de luz pelos tecidos, da morfologia dos canais radiculares e da distância entre a ponta da sonda emissora e o alvo. O laser mais eficaz na ablação dos tecidos duros dentários e na remoção da *smear layer* do interior dos canais é o Er:YAG.(9, 27)

Este laser é bastante promissor, no entanto os resultados obtidos na limpeza do terço apical do sistema de canais radiculares não são os ideais, sendo a limpeza desta zona crucial para o sucesso endodôntico. Outros problemas associados à utilização de lasers são danos provocados no dente devido ao aumento da temperatura no interior dos canais radiculares, dificuldade em controlar o trajeto do feixe de laser no interior dos canais, a destruição da dentina peritubular e a falta de capacidade de acesso às zonas mais estreitas e irregulares dos canais por parte do laser. Uma das principais limitações da sua utilização é o facto do feixe de laser ser emitido em linha reta apresentando assim dificuldade em irradiar completamente as paredes dos canais radiculares, dada a complexa anatomia e morfologia que estes apresentam.(3, 27)

Apesar de não existir nenhum método de remoção da *smear layer* universalmente aceite, nem completamente eficaz em toda a superfície dos canais radiculares, atualmente preconiza-se a irrigação alternada de um solvente orgânico com um solvente inorgânico, nomeadamente NaOCl e EDTA. Esta sequência de soluções deverá ser utilizada como irrigação final, após a preparação químico-mecânica dos canais radiculares e antes da sua obturação Assim, como irrigação final são preconizados, 10 ml de EDTA a 17% seguidos de 10 ml de NaOCl em concentrações entre 0,5% e 5,25%, como forma de remoção desta camada.(5, 9, 15)

Recentemente, surgiu no mercado um novo instrumento denominado XP-endo Finisher (FKG Dentaire, Swiss) que se propõe remover a camada de detritos do interior dos canais radiculares, após a instrumentação, com preservação da dentina radicular. Trata-se de uma lima em NiTi com grande flexibilidade que pretende alcançar locais no interior dos canais radiculares até então inalcançáveis pelos instrumentos endodônticos convencionais.

Considerando que a remoção da *smear layer* em tratamentos endodônticos poderá levar a resultados mais satisfatórios e maiores índices de sucesso e tendo em conta as limitações dos métodos atualmente existentes para esta função, surgiu o interesse na realização deste trabalho experimental que tem como objetivo testar o novo instrumento XP-endo Finisher, e avaliar a sua eficácia na remoção da *smear layer*. O método usado na avaliação foi a medicina nuclear.

2- Materiais e métodos

2.1 Amostra

Neste trabalho experimental recorreu-se ao uso de uma amostra de 36 dentes monorradiculares humanos extraídos por cárie e por doença periodontal. As amostras foram selecionadas através de critérios de inclusão, sendo eles dentes com raízes retas, canais permeáveis, raízes com ápex encerrados e dentes com anatomia canalar tipo I de Weine. Foram excluídos dentes com fraturas radiculares e com reabsorções.

Foram selecionados dentes com apenas um canal (anatomia canalar tipo I de Weine), o que foi confirmado após a realização de radiografias com diferentes angulações, nomeadamente de uma vista frontal e proximal. Os dentes foram imersos em hipoclorito de sódio a 3% (Canal Pro™, Coltène/Whaledent Inc. Langeneu/Germany) durante 20 minutos, de forma a remover a matéria orgânica da superfície radicular. De seguida foram armazenados em cloreto de sódio (NaCl) a 0,9% (Labesfal, Laboratórios Almiro, S.A., Santiago de Besteiros, Portugal) até ao seu uso.

2.2 Preparação das amostras

Após medição de um comprimento radicular de 15 mm, as coroas de todos os dentes foram seccionadas e removidas a este comprimento através do uso de um disco diamantado ISO 806 (D+Z, Germany) montado em peça de mão (NSK, Kanuma, Japan) à velocidade 10000 rpm, com refrigeração.

O comprimento de trabalho foi determinado através da inserção de uma lima K com tamanho ISO #10 (Dentsply Maillefer, Ballaigues, Switzerland) dentro do canal radicular e, após a sua ponta ficar visível ao nível do ápex, foi retirado 1 mm a este comprimento, definindo-se assim o comprimento de trabalho.

As amostras foram divididas de forma aleatória em 2 grupos experimentais de 12 dentes cada e 2 grupos controlo de 6 dentes cada.

Todos os canais radiculares foram instrumentados de forma manual pela técnica de step-back utilizando-se limas K (Dentsply Maillefer, Ballaigues, Switzerland). Foram alargados apicalmente até um tamanho ISO #40, mantendo a patência apical com lima K #10, definindo-se assim a lima apical mestre como sendo a lima K #40 para todos os canais, e instrumentados no terço cervical até um tamanho ISO #60.

Entre cada lima, os canais foram irrigados usando seringas de 3 mL com agulha (Kendall Monoject™, Tyco/Healthcare). Todas as amostras foram irrigadas

entre cada instrumento utilizado com 3 mL de NaOCl a 1,5% (Canal Pro™, Coltène/Whaledent Inc. Langeneu/Germany)

Como irrigação final, nas amostras dos grupos G1, G2 e G3 utilizou-se 5 mL NaOCl a 1,5% (Canal Pro™, Coltène/Whaledent Inc. Langeneu/Germany), seguido de 5 mL de EDTA a 17% (Canal Pro™, Coltène/Whaledent Inc. Langeneu/Germany) durante 1 minuto, como forma de remover a *smear layer* dos canais radiculares e, seguidamente procedeu-se novamente à irrigação com 3 mL NaOCl a 1,5% (Canal Pro™, Coltène/Whaledent Inc. Langeneu/Germany). Por fim, procedeu-se à irrigação das amostras com 3 mL de soro fisiológico a 0,9% (Labesfal, Laboratórios Almiro, S.A., Santiago de Besteiros, Portugal) durante 1 minuto.



Figura 1 – EDTA a 17% (Canal Pro™, Coltène/Whaledent Inc. Langeneu/Germany)

Para a irrigação final das amostras do grupo G4 utilizou-se NaOCl a 1,5% (Canal Pro™, Coltène/Whaledent Inc. Langeneu/Germany), seguido da utilização da lima XP-endo Finisher (FKG Dentaire, Swiss), após a sua remoção da embalagem esterilizada e montagem em peça de mão e motor elétrico (wave one™, Dentsply Maillefer, Ballaigues, Switzerland) a 800 rpm durante 1 minuto, realizando-se movimentos suaves de vai-vém em cada canal.

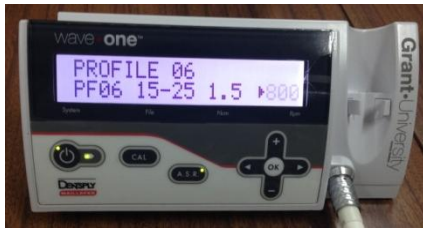

Figura 2 – Motor elétrico (wave one™, Dentsply Maillefer, Ballaigues, Switzerland)

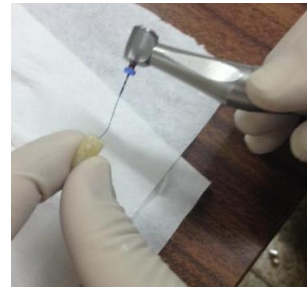

Figura 3 – Instrumentação com XP-endo Finisher (FKG Dentaire, Swiss)

Todas as amostras receberam antes da obturação como solução final de irrigação o soro fisiológico a 0,9% (Labesfal, Laboratórios Almiro, S.A., Santiago de Besteiros, Portugal) para neutralização do NaOCl. Por fim, os canais foram secos com cones de papel (Dentsply Maillefer, Ballaigues, Switzerland).

Tabela I

Grupo	Protocolo pré-obturaçã
1	Irrigação com 5 mL de NaOCl a 1,5% + 5 mL de EDTA a 17% + 3 mL de NaOCl a 1,5% + 3 mL de soro fisiológico a 0,9%
2	Irrigação com 5 mL de NaOCl a 1,5% + 5 mL de EDTA a 17% + 3 mL de NaOCl a 1,5% + 3 mL de soro fisiológico a 0,9%
3	Irrigação com 5 mL de NaOCl a 1,5% + 5 mL de EDTA a 17% + 3 mL de NaOCl a 1,5% + 3 mL de soro fisiológico a 0,9%
4	Irrigação com 5 mL de NaOCl a 1,5% + utilização da lima XP-endo Finisher durante 1 minuto a 800 rpm + 3 mL de NaOCl a 1,5% + 3 mL de soro fisiológico a 0,9%

Tabela I - Protocolo pós instrumentação e pré-obturaçã

2.3 Obturaçã das amostras

A obturaçã dos canais radiculares foi realizada através da t cnica de compacta o lateral com cones-mestre de guta-percha #40/ 0,02% (Dentsply Maillefer, Ballaigues, Switzerland) inseridos nos canais radiculares ao comprimento de trabalho. Os cones de guta-percha foram revestidos em cimento de obtura o AHPlus (Dentsply DeTrey, Konstanz, Germany), ao qual se misturou o corante Rodamina B (Panreac, Barcelona, Spain). Foi utilizado um espa ador digital #30 (Dentsply Maillefer, Ballaigues, Switzerland) inserido dois mil metros aqu m do comprimento de trabalho. Nos espa os criados pelo espa ador foram introduzidos cones acess rios de guta-percha (Dentsply Maillefer, Ballaigues, Switzerland) com tamanho ISO #15, #20 e #25 e com conicidade de 0,02%, sendo tamb m estes revestidos com cimento de obtura o AHPlus (Dentsply DeTrey, Konstanz, Germany). O procedimento foi

repetido até o espaçador digital não penetrar mais do que 1-2 mm dentro dos orifícios de entrada dos canais radiculares. A guta-percha foi seccionada ao nível dos orifícios de entrada dos canais radiculares e com o uso de um instrumento de aquecimento de guta-percha E&Q Master Pen (Meta Biomed, Chalfont, USA) e compactada verticalmente com auxílio de um compactador vertical #60 (Dentsply Maillefer, Ballaigues, Switzerland).



Figura 4 - Instrumento de aquecimento de guta-percha E&Q Master Pen (Meta Biomed, Chalfont, USA).

Todas as amostras foram obturadas segundo este protocolo exceto as amostras do grupo de controlo positivo (Grupo 2), nas quais não se realizou a obturação dos canais radiculares preparados.

As amostras foram seguidamente armazenadas durante 7 dias num ambiente escuro, a 37°C e com 100% de humidade, para permitir que o cimento de obturação estabilize.

2.4 Avaliação da microinfiltração com ^{99m}Tc

As amostras dos grupos G2, G3 e G4 foram revestidas com verniz de cor vermelho, rosa claro e verde, respetivamente, até 2 mm aquém do ápex. As amostras do grupo de controlo negativo G1 foram revestidas com verniz de cor rosa em toda a sua superfície. Este procedimento foi realizado de forma a impedir a infiltração da solução radioativa através da superfície das raízes e avaliar apenas a infiltração a nível apical. Uma semana após a obturação dos canais radiculares, e tendo estes sido mantidos num ambiente com 100% de humidade a 37°C, as amostras foram colocadas em tubos de radioimunoensaio com os 2 mm apicais submersos numa solução isotónica de pertecnetato de sódio (^{99m}TcO₄Na) com a actividade volúmica de 8 mCi/mL, durante 3 horas.

Seguidamente os espécimes foram removidos da solução, lavados em água corrente e secos em papel absorvente de forma a remover a solução radioativa da sua superfície externa. A camada de verniz foi removida de toda a superfície dos dentes com um bisturi.

Com o objetivo de avaliar a microinfiltração foram obtidas imagens para cada amostra, utilizando gama-câmara. Assim, para cada espécime foi adquirida uma imagem durante 3 minutos com uma matriz de 512x512 e um zoom de 1. Após a aquisição, as imagens foram processadas na estação de processamento Xeleris, através da delimitação de regiões de interesse (ROIs), para todos os dentes com a mesma dimensão (6241 pixels).



Figura 5 – Imagens do dente nº5 da amostra do grupo experimental da lima XP-endo Finisher (esquerda) e do dente nº12 da amostra do grupo experimental da irrigação convencional (direita) obtidas por medicina nuclear

Foram utilizados os valores das contagens médias adquiridas em cada imagem para avaliar a microinfiltração.

2.5 Análise estatística

A análise estatística foi realizada com recurso ao software IBM® SPSS® v. 20.0 (IBM Corporation, Armonk, New York, USA). A avaliação da normalidade de distribuição das variáveis quantitativas foi feita de acordo com o teste de Shapiro-Wilk. Para comparações entre os três grupos utilizou-se um teste não paramétrico – Mann-Whitney. As comparações múltiplas foram realizadas de acordo com a correção de Bonferroni. Considerou-se uma significância de 0,05 para todas as comparações.

3- Resultados

Este trabalho experimental incluiu 36 dentes humanos extraídos que estavam de acordo com os critérios de inclusão e exclusão previamente estabelecidos e que foram enumerados anteriormente.

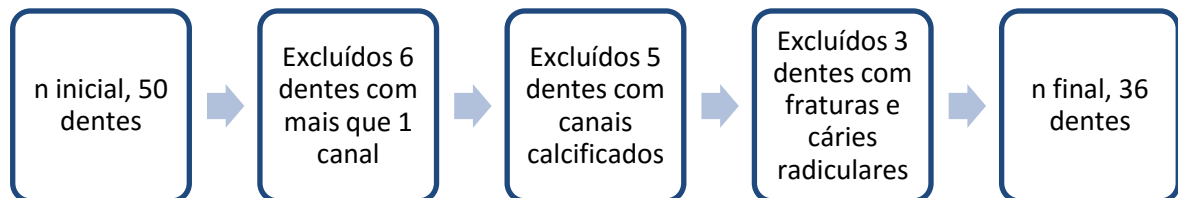


Figura 6 - Método de seleção da amostra

Após o protocolo de pesquisa de infiltração utilizando o pertecnetato de sódio obtiveram-se os valores das contagens médias de cada amostra que posteriormente foram tratados estatisticamente.

A amostra não mostrou normalidade da distribuição dos valores para cada grupo, como tal utilizou-se um teste não paramétrico para comparação dos quatro grupos, o teste Mann-Whitney. Este teste mostrou diferenças estatisticamente significativas, com $p < 0,05$ e $p < 0,001$.

As comparações múltiplas foram realizadas de acordo com a correção de Bonferroni, onde se obtiveram os seguintes resultados:

Controlo negativo v.s. Controlo positivo – $p < 0,05$

Controlo negativo v.s. EDTA – $p < 0,001$

Controlo negativo v.s. XP-endo – $p < 0,05$

No grupo G1, controlo negativo, verificou-se uma reduzida microinfiltração, comparativamente com os valores obtidos nas amostras dos restantes grupos, havendo uma diferença estatisticamente significativa (Gráfico I).

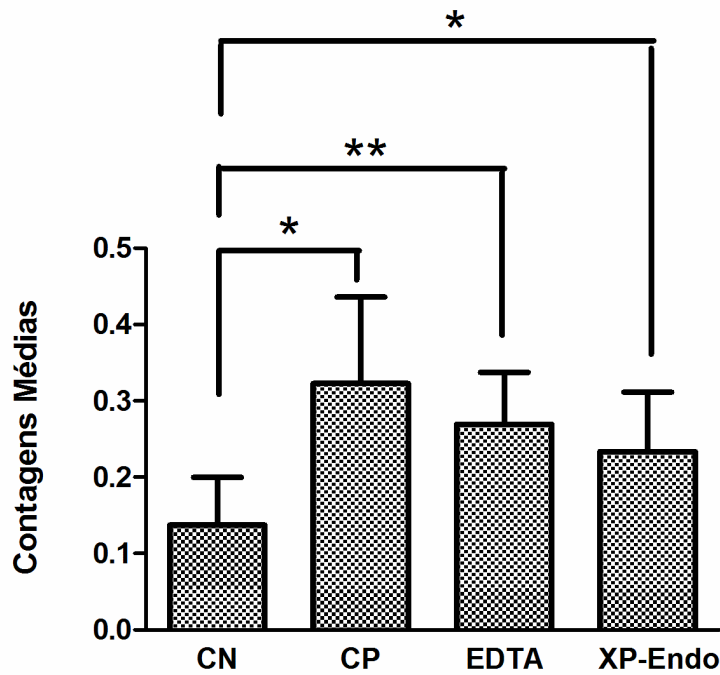


Gráfico I – Microinfiltração apical da obturação após 7 dias.

De acordo com o gráfico I, não se observaram diferenças estatisticamente significativas entre os grupos G2, G3 e G4. No entanto, após uma análise verificou-se que existe maior microinfiltração no grupo de controlo positivo G2, em relação aos grupos G3, grupo experimental sujeito a irrigação convencional com NaOCl e EDTA, e G4, grupo experimental em que foi utilizada a lima XP-endo Finisher, e uma menor microinfiltração no grupo G4 em relação aos grupos G2 e G3.

Podemos assim inferir que existe uma maior tendência para haver microinfiltração apical no grupo de controlo positivo, comparativamente com os restantes grupos e uma menor tendência para haver microinfiltração apical no grupo experimental em que foi utilizado o instrumento XP-endo Finisher, comparativamente com os restantes grupos.

4- Discussão

Vários autores referem vantagens na remoção da *smear layer* do interior do sistema de canais radiculares após a preparação dos canais e antes da sua selagem com o material de obturação.(5, 9, 14-18, 25, 28) Esta forma-se nas paredes dos canais tocadas pelos instrumentos e deverá ser removida uma vez que a sua presença poderá reduzir a permeabilidade da dentina radicular em 25% e poderá também conter, não apenas matéria inorgânica, como também matéria orgânica, incluindo bactérias e os seus subprodutos, podendo ser um substrato favorável à colonização de nichos bacterianos e permitindo a reinfeção dos canais.(15, 19)

No entanto, a sua remoção só deverá ser feita após uma correta limpeza e desinfecção dos canais radiculares, e antes da sua obturação. A *smear layer* não deverá ser removida previamente a esta fase do tratamento, uma vez que esta se deposita sobre os túbulos dentinários, a sua remoção irá implicar que estes fiquem expostos, o que poderá promover a colonização de bactérias no seu interior e comprometer a desinfecção da dentina durante o tratamento se os túbulos forem expostos antes da preparação químico-mecânica dos canais radiculares.(12, 18)

Embora não esteja provada uma relação direta entre a remoção da *smear layer* e uma menor colonização bacteriana, sabe-se que a sua remoção aumenta a permeabilidade dos túbulos dentinários às soluções de irrigação, melhora a selagem do sistema de canais radiculares, quer a nível apical quer a nível coronal, melhora a adaptação do material de obturação às paredes dos canais, aumentando a adesão do cimento de obturação, permite um maior acesso das soluções de irrigação e do material de obturação aos canais laterais existentes e, conseqüentemente, reduz a microinfiltração dos canais radiculares.(17, 25, 28, 29) Para tal é importante que haja uma penetração do cimento de obturação endodôntico no interior dos túbulos dentinários formando interjunções mecânicas de *plugs* de cimento que poderão melhorar as propriedades de selagem do material.(30)

A capacidade de penetrar consistente e efetivamente nos túbulos dentinários é uma propriedade desejável num cimento de obturação endodôntico e que é influenciada pela presença de dentina esclerótica e de *smear layer* a ocluir os túbulos, densidade tubular existente no local (quantidade e diâmetro dos túbulos dentinários), dimensão e anatomia do sistema de canais radiculares, técnica de obturação realizada pelo operador e propriedades físicas e químicas do cimento utilizado.(8, 31, 32)

A quantidade e diâmetro de túbulos dentinários é superior no terço cervical e terço médio, sendo menor na porção apical dos canais radiculares. A remoção da *smear layer* é menos previsível no terço apical do que na restante porção dos canais

radiculares, o que poderá ser devido à complexa morfologia dos canais radiculares e às suas menores dimensões neste local, dificultando a penetração dos irrigantes e resultando num contacto limitado entre as paredes do canal e os irrigantes.(33) A correta desinfecção da zona apical dos canais radiculares é um desafio em endodontia, tratando-se esta de uma zona crucial para o sucesso do tratamento endodôntico.(14, 27, 28, 34)

Assumindo a importância da remoção da *smear layer* dos canais radiculares para o sucesso do tratamento endodôntico, este trabalho experimental avalia a sua remoção pelo instrumento XP-endo Finisher e subsequentemente verifica a sua influência na selagem dos canais radiculares. Neste trabalho, todos os dentes foram instrumentados e irrigados seguindo o mesmo protocolo, e posteriormente divididos de forma aleatória pelos diferentes grupos, tratando-se de um estudo cego e sendo os resultados finais influenciados apenas pelo método de limpeza e desinfecção feita antes da obturação.

O cimento de obturação usado foi o AH Plus (Dentsply DeTrey, Konstanz, Germany), sendo este um cimento de obturação canaluar à base de resina epoxi defendido como sendo o *gold-standard* em endodontia.(30) Os cimentos endodônticos de resina epoxi apresentam grande adesão à dentina e à guta-percha, o que se traduz numa característica bastante vantajosa à sua utilização. Outra vantagem é a sua fluidez, uma vez que o cimento de obturação AH Plus apresenta grande fluidez, e tratando-se esta de uma das principais características que influencia a penetração do cimento nos túbulos dentinários, irregularidades do canal e canais laterais este poderá assim adaptar-se e preencher os espaços do sistema de canais radiculares inalcançáveis à guta-percha. Esta fluidez é-lhe conferida pela sua consistência e pelo tamanho das partículas que o constituem. A coesão da matriz do cimento constitui assim um dos fatores mais importantes na promoção da sua resistência à microinfiltração.(31, 35, 36)

A capacidade de adaptação do material de obturação às paredes dos canais radiculares e a sua penetração no interior dos túbulos dentinários poderá trazer benefícios a nível da selagem obtida, uma vez que aumentando-se a superfície de contacto entre o cimento de obturação e a dentina, e devido às interjunções mecânicas formadas à custa de *plugs* de cimento dentro dos túbulos dentinários, pensa-se que a retenção mecânica do material de obturação nas paredes dos canais radiculares será superior, o que poderá reduzir a microinfiltração. Outro dos benefícios será a potenciação da atividade antibacteriana dos cimentos, que poderão eliminar e aprisionar as bactérias remanescentes no interior dos túbulos dentinários, o que se

torna especialmente importante em casos de necrose pulpar e de presença de periodontite apical crônica.(31, 32, 35)

Após remoção da *smear layer*, o cimento endodôntico AH Plus tem a capacidade de penetrar nos túbulos dentinários, em profundidades até 59 µm, sendo esta penetração superior nos terços coronal e médio, do que no terço apical dos canais radiculares.(35)

A técnica de obturação utilizada neste trabalho foi a compactação lateral a frio de guta-percha, com utilização de um cimento endodôntico. Este passo é muito importante e determinante para o prognóstico do dente, sendo que se deverá obter uma boa condensação do material de obturação, a selagem de todos os forâmens que contactem com o periodonto, uma boa adaptação aos canais radiculares instrumentados e deverá terminar na constrição apical.(37) No resultado final deste procedimento pretende-se obter um grande volume de guta-percha e um menor volume de cimento de obturação, potenciando-se a sua penetração nas irregularidades dos canais e nos túbulos dentinários.(8)

A compactação lateral a frio é uma técnica de obturação mais ensinada e utilizada em tratamentos endodônticos, que permite uma inserção controlada de guta-percha no interior dos canais radiculares, caracterizando-se pela colocação de vários cones de guta-percha no interior dos canais, pressionando-os lateralmente uns contra os outros e preenchendo os espaços entre eles com cimento de obturação. Esta técnica assegura um bom controlo da colocação do material de obturação no comprimento de trabalho adequado e permite a penetração do cimento de obturação nos túbulos dentinários, potenciada pelas forças de compactação, pelos movimentos e profundidade de penetração aplicados pelo espaçador. Esta penetração é influenciada pelo tipo de cimento canal utilizado e pelo tipo de canal radicular, sendo menor na porção apical dos canais.(8, 37)

O limite apical do comprimento deverá ficar entre 0,5 mm e 2,0 mm aquém do ápex radicular, para um melhor prognóstico do dente, melhor cicatrização dos tecidos periapicais e maior sucesso do tratamento.(37, 38) Neste trabalho optou-se por se instrumentar e obturar os canais radiculares a 1 mm aquém do ápex, definindo-se assim este limite apical.

O alargamento apical foi definido ao tamanho ISO 40, utilizando-se limas K, para todos os dentes. Atualmente, acredita-se que um maior alargamento do canal radicular ao comprimento de trabalho está associado a uma maior limpeza e desinfecção do mesmo, permitindo uma ação mais eficaz das soluções de irrigação e promovendo uma obturação adequada, o que irá levar a uma maior redução das

bactérias remanescentes e detritos dentinários, quando comparados com canais com um menor alargamento apical.(28, 39)

Entre os vários métodos disponíveis para a remoção da *smear layer*, nomeadamente agentes químicos, lasers e ultrassons, sabe-se que nenhum deles é completamente eficaz na sua remoção em todo o comprimento dos canais, especialmente na zona apical, nem universalmente utilizado.(9)

Não existe uma solução que por si só tenha a capacidade de remoção tanto da componente inorgânica como da componente orgânica da *smear layer*, assim, para uma remoção mais eficaz desta camada da superfície das paredes dos canais radiculares tem-se recomendado o uso alternado de NaOCl a 5,25% e EDTA a 17% durante 1 minuto, conseguindo-se deste modo a sua remoção.(32) A associação destas duas soluções remove a *smear layer* de forma mais eficaz nos terços coronal e médio dos canais radiculares, no entanto, no terço apical esta remoção é pouco previsível.(34)

O NaOCl desempenha um papel fundamental em tratamentos endodônticos devido às suas propriedades de dissolução tecidual e atividade anti-microbiana. Este apenas atua na componente orgânica da *smear layer*, pelo que a sua ação, por si só, não é suficiente para a remoção desta camada, e é necessária a sua associação com soluções quelantes.(26)

O EDTA é um agente quelante que interage com os iões de cálcio presentes nos cristais de hidroxiapatite, removendo-os da dentina radicular e provocando assim uma desmineralização da camada superficial da dentina, reduzindo a sua microdureza, aumentando o diâmetro dos orifícios de entrada dos túbulos dentinários e expondo as fibras de colagénio da matriz orgânica podendo levar à sua desnaturação.(5, 20, 21) Este apenas atua sobre a componente inorgânica da *smear layer*, e a sua utilização, por si só, não remove eficazmente esta camada da superfície das paredes dos canais radiculares, sendo necessária a sua associação com o NaOCl para aumentar esta eficácia.(40) A sua utilização não deverá ser superior a 1 minuto, uma vez que, a exposição da dentina radicular durante períodos de tempo prolongados ao EDTA a 17% poderá provocar uma desmineralização excessiva desta superfície e erosão da dentina peritubular e intertubular, havendo uma redução da microdureza da dentina e alterar as propriedades físicas do dente. A redução da microdureza e erosão da dentina é diretamente proporcional à concentração e ao tempo de ação do agente quelante.(20, 25, 32, 41)

As paredes dos canais radiculares possuem dentina peritubular e dentina intertubular, sendo a primeira mais mineralizada e tendo maior dureza do que a segunda. Pensa-se que a dentina peritubular poderá adicionar força estrutural à

dentina intertubular, no entanto a sua baixa concentração de colagénio torna-a mais facilmente solúvel em ácidos. A erosão e o enfraquecimento destas estruturas não são desejáveis durante o tratamento endodôntico.(41)

A desmineralização e erosão da dentina radicular provocada pela irrigação intercalada de NaOCl e EDTA tem sido tema de debate por parte de alguns autores.(20, 24, 34, 40, 42) Esta erosão poderá alterar a interação da dentina com os materiais de obturação e materiais de restauração coronária, podendo diminuir a resistência à penetração de bactérias e diminuir a selagem coronária, piorando o prognóstico do dente.(20)

Haapasalo e seus colaboradores(22) alertaram para a erosão da dentina das paredes dos canais radiculares provocada pela irrigação com NaOCl, na sua utilização como solução final de irrigação, após a utilização de EDTA. O uso de NaOCl em conjunto com EDTA aumenta a remoção de cálcio da dentina, podendo provocar a dissolução e erosão da dentina peritubular e intertubular.(24)

Seguidamente à instrumentação dos canais radiculares, irrigação com NaOCl e após irrigação final com EDTA, a superfície dentinária apresenta um aspecto liso, com os orifícios dos túbulos dentinários regulares, abertos e separados, sem apresentar sinais de erosão. No entanto, ao ser utilizado o NaOCl em concentrações entre 2,5% a 5,25% como solução de irrigação final, posteriormente ao EDTA a 17%, a dentina radicular é caracterizada por um aspeto rugoso, apresentando os orifícios dos túbulos dentinários irregulares e com o seu diâmetro alargado, verificando-se uma erosão da dentina peritubular e intertubular. Pensa-se que este acontecimento seja devido à desmineralização da componente inorgânica da dentina, provocada pelo EDTA, deixando expostas as fibras de colagénio da sua matriz orgânica, que será posteriormente dissolvida pelo NaOCl, provocando a erosão das paredes e dos túbulos dentinários dos canais radiculares.(40, 42)

Esta erosão ocorre independentemente do volume de EDTA utilizado e do seu tempo de aplicação, sendo provocada pela irrigação com NaOCl, posteriormente ao EDTA.(40) Em dentes mais idosos, com maior percentagem de dentina esclerótica, maior deposição de dentina peritubular e menos colagénio presente, a desmineralização da componente inorgânica da dentina parece ocorrer mais rápido, e por isso esta erosão poderá ser mais severa, comparativamente com os dentes mais jovens.(24)

A irrigação com NaOCl, posteriormente ao tratamento com EDTA, acelera o processo de erosão da dentina radicular, provocando a degradação do colagénio com subsequente diminuição da resistência flexural, no entanto, esta ocorrência não está relacionada com a desmineralização provocada pelo EDTA, mas sim pela ação do

NaOCl. Apesar dos efeitos deletérios desta associação de soluções sobre a dentina radicular, este procedimento apresenta maior eficácia na remoção dos detritos da *smear layer* do que a irrigação final com EDTA.(20, 40)

Perante a necessidade de um método com capacidade de remoção da *smear layer* de forma eficiente, reduzindo os danos provocados na dentina radicular pelo EDTA durante este processo, surgiu o novo instrumento XP-endo Finisher, que se propõe a alcançar estes objetivos.

Segundo o fabricante, este instrumento apresenta grande flexibilidade tendo a capacidade de remoção dos detritos presentes no interior do sistema de canais radiculares, alcançando locais inatingíveis pelos instrumentos durante a preparação mecânica dos canais radiculares. Está indicado como sendo capaz de ajudar a melhorar a limpeza do sistema de canais radiculares, promovendo a eliminação da *smear layer*, removendo a medicação intracanal e o material de obturação residual, em casos de retratamento, do interior dos canais radiculares, respeitando a sua morfologia e preservando a dentina. A sua ação no interior dos canais promove ainda a agitação das soluções de irrigação, maximizando o seu efeito antibacteriano.(43, 44)

O XP-endo Finisher trata-se uma lima mecanizada em níquel-titânio, apresentando um tamanho ISO 25 e conicidade nula (25/.00), que lhe conferem elevada flexibilidade e resistência à fadiga cíclica. É fabricada a partir de uma liga exclusiva do proprietário, Martensítica-Austenítica Electropolish-Flex, utilizando a NiTi MaxWire, tendo a capacidade de reagir a diferentes níveis de temperatura.(43, 45)

As ligas de níquel-titânio apresentam vantagens em relação às de aço, nomeadamente a sua elasticidade superior e a memória de forma, sendo o seu limite elástico de torção e de deformação duas a três vezes superior ao dos instrumentos de aço. O módulo de elasticidade das ligas níquel-titânio é mais baixo do que nas ligas de aço, pelo que estas exercem forças menores na dentina das paredes radiculares. A sua memória de forma é devida à capacidade de existir em duas formas cristalinas diferentes. A fase austenítica transforma-se na fase martensítica após ser sujeita a uma alteração de temperatura modificando a sua forma, retornando-se à temperatura normal, volta para a fase austenítica, obtendo a sua forma original.(3)

Assim, quando a lima XP-endo Finisher é arrefecida, esta encontra-se reta, estando na fase martensítica. Após ser exposta à temperatura corporal, no interior do canal, passa para a fase austenítica, alterando a sua forma e permitindo-lhe ampliar o seu alcance em 6 mm ou 100 vezes o alcance de uma lima do mesmo tamanho, em rotação, apresentando grande flexibilidade.(44, 45) Estas especificidades permitem que a lima atinja zonas inacessíveis do sistema de canais radiculares aos

instrumentos, removendo de forma mais eficiente os detritos dentinários e a *smear layer*, melhorando a limpeza mecânica dos canais e preservando a dentina.(46, 47)

A lima é de uso único, podendo preparar um dente que tenha até 4 canais, e pode ser utilizada durante 1 minuto ao comprimento de trabalho do canal, após a preparação mecânica dos canais radiculares, desde que estes tenham sido preparados até um tamanho ISO igual ou superior a 25. Para a sua utilização deverá ser montada em peça de mão e motor elétrico a 800 rpm, realizando-se movimentos longitudinais, lentos e delicados, sobre as paredes dos canais, mantendo a lima no seu interior em rotação. Após a sua utilização o canal deverá ser irrigado para a remoção dos detritos soltos remanescentes no seu interior. Seguidamente os canais deverão ser secos e obturados.(43)

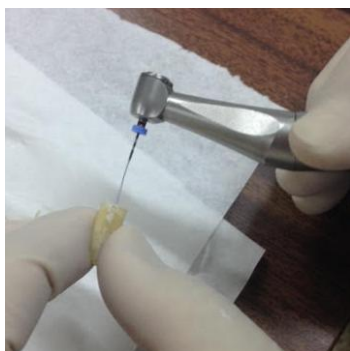

Figura 7 – Lima XP-endo Finisher reta (Fase-M)

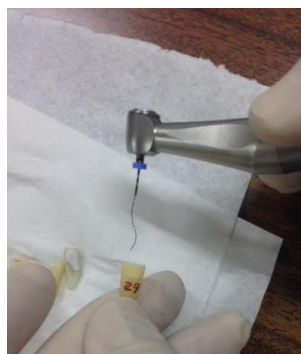

Figura 8 – Lima XP-endo Finisher com a sua forma alterada mostrando grande flexibilidade (Fase-A)

A avaliação da eficácia do novo instrumento XP-endo Finisher, na remoção de resíduos, foi feita através da verificação da microinfiltração que ocorreu nas amostras, comparativamente com a irrigação convencional.

Utilizou-se a Medicina Nuclear e o pertecnetato de sódio ($^{99m}\text{TcO}_4\text{Na}$), sendo este um radionuclídeo com versatilidade química e eficácia comprovada em relação aos diagnósticos com a medicina nuclear, permite a obtenção de resultados quantitativos e objetivos ao nível da infiltração. A sua visualização é feita através da imagiologia com Gama Câmara ligada a um computador, que gera e analisa a imagem obtida, apresentando grande fiabilidade e características ideais para a sua utilização em diagnósticos de medicina nuclear, devido à sua emissão de raios γ de 140 keV com 89% de abundância e à sua semivida de 6 horas. Esta abordagem apresenta algumas vantagens, nomeadamente o facto de se tratar de um método não destrutivo, mantendo a viabilidade das amostras e permitindo a avaliação quantitativa da

microinfiltração das mesmas amostras em diferentes períodos de tempo, durante longos períodos, e apresentar elevada sensibilidade e especificidade.(48-50)

Neste estudo, pretendeu-se avaliar a infiltração do isótopo através da região apical das amostras, pelo que se isolou a restante superfície externa das mesmas com verniz das unhas colorido. Neste trabalho experimental verificou-se que existe uma menor tendência para haver microinfiltração no grupo experimental em que se utilizou a lima XP-endo Finisher, logo esta parece ter maior eficácia na remoção dos detritos dentinários e da *smear layer* do interior do sistema de canais radiculares. Neste grupo experimental apenas o NaOCl foi utilizado como solução de irrigação, não se recorrendo ao EDTA, deste modo os resultados obtidos na limpeza dos canais radiculares das amostras deste grupo não foram influenciados pela ação de agentes quelantes na *smear layer*.

Os resultados obtidos vão de encontro aos resultados de outros autores, em estudos realizados com o objetivo de testar este instrumento.(45-47) Leoni e seus colaboradores (45) verificaram uma maior remoção da *smear layer* no terço apical dos canais radiculares ao utilizarem o instrumento XP-endo Finisher, comparativamente com a irrigação ultrassónica passiva.

Deste modo, o XP-Endo Finisher poderá ser considerado como uma alternativa na remoção de resíduos das paredes dos canais antes de se proceder à sua obturação e selagem.

Tendo em conta as limitações deste trabalho experimental, os resultados obtidos deverão ser interpretados com cuidado e mais estudos serão necessários como forma de aferir a eficácia deste instrumento na limpeza dos canais radiculares e as vantagens da sua utilização na prática clínica.

5- Conclusões

Tendo em conta as limitações inerentes a este estudo, algumas conclusões podem ser estabelecidas:

- Verificou-se uma maior tendência para a remoção da *smear layer* e menor microinfiltração quando foi usada a lima XP-endo Finisher, comparativamente com a irrigação convencional com NaOCl e EDTA;
- Nenhum dos métodos testados neste estudo foi completamente eficaz na remoção dos detritos dentinários e da *smear layer* do sistema de canais radiculares, não conseguindo impedir efetivamente a microinfiltração apical dos canais radiculares;
- O instrumento XP-endo Finisher apresenta elevada flexibilidade e memória de forma, sendo de fácil utilização. Este poderá constituir uma boa alternativa para a limpeza dos canais radiculares, após a sua instrumentação;
- A utilização da medicina nuclear como método de avaliação, através da infiltração do radioisótopo ^{99m}Tc como marcador, é um método quantitativo simples, rápido e objetivo na avaliação da microinfiltração;
- A selagem adequada do sistema de canais radiculares é fundamental para o prognóstico e sucesso do tratamento endodôntico realizado. A remoção da *smear layer* trata-se de um passo importante e que poderá favorecer o sucesso deste tratamento, uma vez que melhora a selagem e previne a microinfiltração dos canais radiculares;
- São necessários mais estudos, com maior número de amostras e outras metodologias, para que se possa afirmar sobre as vantagens da utilização deste instrumento e recomendá-lo como uso rotineiro nos tratamentos endodônticos.

6- Bibliografia

1. Vertucci FJ. Root canal anatomy of the human permanent teeth. *Oral Surg Oral Med Oral Pathol.* 1984;58:589-99.
2. Vertucci FJ. Root canal morphology and its relationship to endodontic procedures. *Endodontic Topics.* 2005;10:3-29.
3. Hülsmann M, Peters OA, Dummer PM. Mechanical preparation of root canals: shaping goals, techniques and means. *Endodontic topics.* 2005;10(1):30-76.
4. Siqueira JF, Rôças IN, Santos SRLD, Lima KC, Magalhães FAC, Uzeda Md. Efficacy of Instrumentation Techniques and Irrigation Regimens in Reducing the Bacterial Population within Root Canals. *Journal of Endodontics.* 2002;28:181-4.
5. Tuncer AK, Tuncer S. Effect of Different Final Irrigation Solutions on Dentinal Tubule Penetration Depth and Percentage of Root Canal Sealer. *JOE.* 2012;38:860-3.
6. Gharib SR, Tordik PA, Imamura GM, Baginski TA, Goodell GG. A Confocal Laser Scanning Microscope Investigation of the Epiphany Obturation System. *JOE.* 2007;33:957-61.
7. Slutzky-Goldberg I, Hanut A, Matalon S, Baev V, Slutzky H. The Effect of Dentin on the Pulp Tissue Dissolution Capacity of Sodium Hypochlorite and Calcium Hydroxide. *JOE.* 2013;39:980-3.
8. Ordinola-Zapata R, Bramante CM, Graeff MSZ, Perochena AdC, Vivan RR, Camargo EJ, et al. Depth and percentage of penetration of endodontic sealers into dentinal tubules after root canal obturation using a lateral compactation technique: A confocal laser scanning microscopy study. *Oral Surgery, Oral Medicine, Oral Pathology, Oral Radiology, and Endodontology.* 2009;108:450-7.
9. Violich DR, Chandler NP. The smear layer in endodontics - a review. *International Endodontic Journal.* 2012;43:2-15.
10. Eick JD, Wilko RA, Anderson CH, Sorensen SE. Scanning Electron Microscopy of Cut Tooth Surfaces and Identification of Debris by Use of the Electron Microprobe. *Journal of Dental Research.* 1970;49(6):1359-68.
11. Khaord P, Amin A, Shah MB, Uthappa R, Raj N, Kachalia T, et al. Effectiveness of different irrigation techniques on smear layer removal in apical thirds of mesial root canals of permanent mandibular first molar: A scanning electron microscopic study. *Journal of conservative dentistry: JCD.* 2015;18(4):321.
12. Torabinejad M, Handysides R, Khademi AA, Bakland LK. Clinical implications of the smear layer in endodontics: a review. *Oral Surgery, Oral Medicine, Oral Pathology, Oral Radiology, and Endodontology.* 2002;94(6):658-66.
13. Goldman M, Goldman LB, Cavaleri R, Bogis J, Sun Lin P. The efficacy of several endodontic irrigating solutions: a scanning electron microscopic study: part 2. *Journal of Endodontics.* 1982;8(11):487-492.
14. Goel S, Tewari S. Smear layer removal with passive ultrasonic irrigation and the NaviTip FX: a scanning electron microscopic study. *Oral Surg Oral Med Oral Pathol Oral Radiol Endod.* 2009;108:465-70.
15. Yamada RS, Armas A, Goldman M, Lin PS. A scanning electron microscopic comparison of a high volume final flush with several irrigating solutions: Part 3. *Journal of Endodontics.* 1983;9(4):137-42.
16. George S, Kishen A, Song P. The Role of Environmental Changes on Monospecies Biofilm Formation on Root Canal Wall by *Enterococcus faecalis*. *Journal of Endodontics.* 2005;31(12):867-72.
17. Shahravan A, Haghdoost A-A, Adl A, Rahimi H, Shadifar F. Effect of smear layer on sealing ability of canal obturation: a systematic review and meta-analysis. *Journal of Endodontics.* 2007;33(2):96-105.

18. Yang S-E, Bae K-S. Scanning Electron Microscopy Study of the Adhesion of *Prevotella nigrescens* to the Dentin of Prepared Root Canals. *Journal of Endodontics*. 2002;28(6):433-7.
19. Jhamb S, Nikhil V, Singh V. Effect of sealers on fracture resistance of endodontically treated teeth with and without smear layer removal: an in vitro study. *Journal of Conservative Dentistry*. 2009;12(3):114.
20. Cruz-Filho AM, Sousa-Neto MD, Savioli RN, Silva RG, Vansan LP, Pécora JD. Effect of chelating solutions on the microhardness of root canal lumen dentin. *Journal of endodontics*. 2011;37(3):358-62.
21. Barutçigil Ç, Harorlı OT, Özcan E, Arslan H, Yıldız M. Effects of ethylenediaminetetraacetic acid and sodium hypochlorite on the bond strength of bonding agents to pulp chamber lateral walls. *Journal of Dental Sciences*. 2014;9(3):229-34.
22. Haapasalo M, Shen Y, Qian W, Gao Y. Irrigation in endodontics. *Dental Clinics of North America*. 2010;54(2):291-312.
23. Kandaswamy D, Venkateshbabu N. Root canal irrigants. *Journal of Conservative Dentistry*. 2010;13(4):256.
24. Ozdemir HO, Buzoglu HD, Çalt S, Çehreli ZC, Varol E, Temel A. Chemical and ultramorphologic effects of ethylenediaminetetraacetic acid and sodium hypochlorite in young and old root canal dentin. *Journal of endodontics*. 2012;38(2):204-8.
25. Ballal NV, Kandian S, Mala K, Bhat KS, Acharya S. Comparison of the efficacy of maleic acid and ethylenediaminetetraacetic acid in smear layer removal from instrumented human root canal: a scanning electron microscopic study. *Journal of endodontics*. 2009;35(11):1573-6.
26. Guerisoli D, Marchesan M, Walmsley A, Lumley P, Pecora J. Evaluation of smear layer removal by EDTAC and sodium hypochlorite with ultrasonic agitation. *International Endodontic Journal*. 2002;35(5):418-21.
27. Brugnera Jr A, Guerisoli DMZ, Marchesan MA, Spano JCE, Pecora JD, editors. In vitro evaluation of smear layer removal by Er: YAG laser application with five different fiberoptic tip withdrawal techniques. *Biomedical Optics 2003; 2003 International Society for Optics and Photonics*:188-194.
28. Adarsh V, Kiran MM, Jamsheed E, Thomas G, Jose S, Shetty RS. A Comparative Evaluation of Smear Layer Removal by using Three Different Irrigating Systems in Endodontics: An In-Vitro Scanning Electron Microscopic Study. *Journal of International Oral Health*. 2016;8(1):80.
29. Fróes JAV, Horta HGP, da Silveira AB. Smear layer influence on the apical seal of four different obturation techniques. *Journal of endodontics*. 2000;26(6):351-4.
30. Bidar M, Sadeghalhoseini N, Forghani M, Attaran N. Effect of the smear layer on apical seals produced by two calcium silicate-based endodontic sealers. *Journal of oral science*. 2014;56(3):215-9.
31. Balguerie E, van der Sluis L, Vallaëys K, Gurgel-Georgelin M, Diemer F. Sealer penetration and adaptation in the dentinal tubules: a scanning electron microscopic study. *Journal of endodontics*. 2011;37(11):1576-9.
32. Shokouhinejad N, Sabeti M, Gorjestani H, Saghiri MA, Lotfi M, Hoseini A. Penetration of Epiphany, Epiphany self-etch, and AH Plus into dentinal tubules: a scanning electron microscopy study. *Journal of endodontics*. 2011;37(9):1316-9.
33. Jiang L-M, Verhaagen B, Versluis M, Langedijk J, Wesselink P, van der Sluis LW. The influence of the ultrasonic intensity on the cleaning efficacy of passive ultrasonic irrigation. *Journal of endodontics*. 2011;37(5):688-92.
34. Mancini M, Armellini E, Casaglia A, Cerroni L, Cianconi L. A comparative study of smear layer removal and erosion in apical intraradicular dentine with three irrigating solutions: a scanning electron microscopy evaluation. *Journal of Endodontics*. 2009;35(6):900-3.

35. Kokkas AB, Boutsoukis AC, Vassiliadis LP, Stavrianos CK. The influence of the smear layer on dentinal tubule penetration depth by three different root canal sealers: an in vitro study. *Journal of Endodontics*. 2004;30(2):100-2.
36. Silva RV, Silveira FF, Horta MCR, Duarte MAH, Cavenago BC, Morais IGd, et al. Filling Effectiveness and Dentinal Penetration of Endodontic Sealers: A Stereo and Confocal Laser Scanning Microscopy Study. *Brazilian dental journal*. 2015;26(5):541-6.
37. Peng L, Ye L, Tan H, Zhou X. Outcome of root canal obturation by warm gutta-percha versus cold lateral condensation: a meta-analysis. *Journal of Endodontics*. 2007;33(2):106-9.
38. Schaeffer MA, White RR, Walton RE. Determining the optimal obturation length: a meta-analysis of literature. *Journal of endodontics*. 2005;31(4):271-4.
39. Usman N, Baumgartner JC, Marshall JG. Influence of instrument size on root canal debridement. *Journal of endodontics*. 2004;30(2):110-2.
40. Niu W, Yoshioka T, Kobayashi C, Suda H. A scanning electron microscopic study of dentinal erosion by final irrigation with EDTA and NaOCl solutions. *International Endodontic Journal*. 2002;35(11):934-9.
41. Çalt S, Serper A. Time-dependent effects of EDTA on dentin structures. *Journal of Endodontics*. 2002;28(1):17-9.
42. Ari H, Erdemir A, Belli S. Evaluation of the effect of endodontic irrigation solutions on the microhardness and the roughness of root canal dentin. *Journal of Endodontics*. 2004;30(11):792-5.
43. FKG Dentaire SA. XP-Endo Finisher Technical Guide. La Chaux-de-Fonds: FKG Dentaire SA. Available from: http://www.fkgch/sites/default/files/fkg_xp_endo_brochure_en_vb.pdf. pp.1-16. Accessed April 8, 2016.
44. Trope M, Debelian G. XP-3D Finisher™ file—the next step in restorative endodontics. *Endod Pract US*. 2015;8:22-4.
45. Leoni G, Versiani M, Silva-Sousa Y, Bruniera J, Pécora J, Sousa-Neto M. Ex vivo evaluation of four final irrigation protocols on the removal of hard-tissue debris from the mesial root canal system of mandibular first molars. *International endodontic journal*. 2016:1-9
46. Živković S, Nešković J, Jovanović-Medojević M, Popović-Bajić M, Živković-Sandić M. XP-endo Finisher: A New Solution for Smear Layer Removal. *Serbian Dental Journal*. 2015;62(3):122-9.
47. Elnaghy AM, Mandorah A, Elsaka SE. Effectiveness of XP-endo Finisher, EndoActivator, and File agitation on debris and smear layer removal in curved root canals: a comparative study. *Odontology*. 2016:1-6.
48. Ferreira MM, Abrantes M, Ferreira H, Carrilho EV, Botelho MF. Comparison of the apical seal on filled root canals with Topseal® vs MTA Fillapex® sealers: A quantitative scintigraphic analysis. *Open Journal of Stomatology*. 2013;3:128-132.
49. Ferreira MM, Abrantes M, Carrilho EV, Botelho MF. Quantitative scintigraphic analysis of the apical seal in Thermafil/Topseal and Real Seal 1/Realseal filled root canals. *World Journal of Stomatology*. 2013;2(2):30-34.
50. Mease RC, Lambert C, editors. Newer methods of labeling diagnostic agents with Tc-99m. *Seminars in nuclear medicine*; 2001;Vol XXXI:278-285.